



МИНИСТЕРСТВО  
ЗДРАВООХРАНЕНИЯ  
РОССИЙСКОЙ ФЕДЕРАЦИИ

Клинические рекомендации

## Увеальная меланома

Кодирование по Международной статистической классификации болезней и проблем, связанных со здоровьем: **C69.3, C69.4, C69.8**

Год утверждения (частота пересмотра): **2020**

Возрастная категория: **Взрослые**

Пересмотр не позднее: **2022**

ID: **100**

Разработчик клинической рекомендации

- Ассоциация онкологов России
- Общероссийская общественная организация "Ассоциация врачей-офтальмологов"
- Ассоциация специалистов по проблемам меланомы
- Общероссийская общественная организация «Общество офтальмологов России»

Одобрено Научно-практическим Советом Минздрава РФ

---

# Оглавление

- Ключевые слова
- Список сокращений
- Термины и определения
- 1. Краткая информация
- 2. Диагностика
- 3. Лечение
- 4. Реабилитация
- 5. Профилактика
- 6. Дополнительная информация, влияющая на течение и исход заболевания
- Критерии оценки качества медицинской помощи
- Список литературы
- Приложение А1. Состав рабочей группы
- Приложение А2. Методология разработки клинических рекомендаций
- Приложение А3. Связанные документы
- Приложение Б. Алгоритмы ведения пациента
- Приложение В. Информация для пациентов
- Приложение Г.

# Ключевые слова

# Список сокращений

АЛТ – аланинаминотрансфераза

АСТ – аспартатаминотрансфераза

БТ – брахитерапия

ВБП – выживаемость без прогрессирования

ВГД - внутриглазное давление

ГГТ – гамма-глутаминтрансфераза

ДИ – доверительный интервал

ЗНО – злокачественное новообразование

КТ – компьютерная томография

ЛДГ – лактатдегидрогеназа

МРТ – магнитно-резонансная томография

ОА — офтальмоаппликатор

ОВ – общая выживаемость

ОДМ - окулодермальный меланоз.

ОКТ – оптическая когерентная томография

ОР – отношение рисков

МХ – меланома хориоидеи

ПЭТ - позитронно-эмиссионная томография

РЛК – разрушающая лазеркоагуляция

pT — патоморфологическая классификация

РЧА – радиочастотная абляция

ТАХЭ – трансартериальная химиоэмболизация

ТИАБ – тонкоигольная аспирационная биопсия

ТТТ - транспупиллярная термотерапия

УБМ – ультразвуковая биомикроскопия

УЗИ – ультразвуковое исследование

УМ – увеальная меланома

ФАГ – флюоресцентная ангиография

ХЭ – химиоэмболизация

ЦДК — цветное доплеровское картирование

ЦХО - цилиохориоидальная отслойка

ЩФ – щелочная фосфатаза

TNM (аббревиатура от tumor, nodus и metastasis) — международная классификация стадий злокачественных новообразований

# Термины и определения

**Блокэксцизия** – хирургическое лечение опухоли иридоцилиохориоидальной зоны, которое заключается в удалении опухоли вместе с прилежащими тканями единым блоком в виде иридэктомии, иридоциклосклерэктомии, циклохориоидсклерэктомии и иридоциклохориоидсклерэктомии с захватом окружающих здоровых тканей на 2 мм.

**Брахитерапия (БТ)** – контактное облучение опухоли – является «золотым стандартом» органосохраняющего лечения внутриглазных опухолей. Основными преимуществами БТ являются: сохранение глаза, сохранение зрительных функций у половины леченных пациентов, лучший прогноз для жизни.

**Компьютерная томография (КТ)** – метод исследования, основанный на математической послышной реконструкции изображений, полученных с помощью рентгеновского излучения.

**Магнитно-резонансная томография (МРТ)** – способ получения томографических медицинских изображений для исследования внутренних органов и тканей с использованием явления ядерного магнитного резонанса.

**Оптическая когерентная томография (ОКТ)** – неинвазивный информативный, чувствительный метод, позволяющий количественно и качественно оценить состояние сетчатки, провести прижизненную «оптическую биомикрметрию» прилежащих к ней отделов стекловидного тела и хориоидеи.

**Протоноterapia** - один из видов лучевого лечения внутриглазной меланомы. Протонный пучок имеет незначительное поперечное рассеивание, определенный пробег в биологических тканях и пик ионизации в конце пробега (пик Брегга). Это позволяет формировать дозные поля, соответствующие объему и форме опухоли (конформные), с высоким градиентом дозы на границе опухоли и здоровых тканей, благодаря чему к новообразованию можно подвести радикальные дозы излучения при минимальном лучевом поражении здоровых тканей глаза.

**Разрушающая лазерная коагуляция (РЛК)** - самостоятельный высокоэффективный метод лечения начальной МХ с проминенцией до 1,5 мм путем ее коагуляции с помощью умеренно сфокусированного луча лазера.

**Стереотаксическая радиохирургия «Гамма-нож»** - это высокоточное однократное облучение с конвергенцией множества лучей в изоцентре с высоким градиентом дозы, на патологические очаги малого размера с обязательным применением стереотаксической рамы. Гамма-нож позволяет концентрировать высокую тумороцидную дозу в опухоли (около 30 Гр), но объем облучения здоровых тканей значителен по сравнению с протонным пучком

**Тонкоигольная аспирационная биопсия (ТИАБ)** - метод прижизненной цитологической диагностики, позволяет с определенной достоверностью высказать суждение о меланоме, проводят в операционной.

**Транспупиллярная термотерапия (ТТТ)** - лазерный метод лечения начальной меланомы хориоидеи (МХ) с термическим воздействием на опухоль (42-60°), механизм действия которого связан с субкоагуляционным некрозом повреждением опухоли с максимальной глубиной 3,9 мм, тромбозом и некрозом собственных сосудов опухоли.

**Ультразвуковое исследование (УЗИ) глаза** – неинвазивный, контактный, инструментальный метод, высокоинформативный в диагностике УМ и контроля эффективности ее локального лечения.

**Флюоресцентная ангиография (ФАГ)** - метод обследования патологии глазного дна.

# 1. Краткая информация

## 1.1 Определение заболевания или состояния (группы заболеваний или состояний)

Уvealная меланома — это опухоль нейроэктодермального происхождения, развивающаяся из меланоцитов увеального тракта (хориоидеи, цилиарного тела, радужки) [1-4]

## 1.2 Этиология и патогенез заболевания или состояния (группы заболеваний или состояний)

Уvealная меланома – это редкий подтип меланомы (3,7–5% всех типов меланомы), который возникает в результате злокачественной трансформации меланоцитов сосудистой оболочки глазного яблока. Риск возникновения УМ повышен у лиц со светлой кожей, а также у лиц с голубым и серым цветом радужки[5-7]. В США, в подавляющем числе случаев, заболеваемость УМ отмечается у белокожего населения — 97,8% [8-10]

До сих пор остается не до конца ясным влияние ультрафиолетового излучения на образование меланомы глаза. Ряд авторов считают неубедительными данные, свидетельствующие о влиянии естественного ультрафиолетового излучения на развитие УМ [6, 11]. При этом отмечается роль искусственного ультрафиолетового излучения (солярий) в развитии увеальной меланомы[12, 13].

В литературе дискутируется вопрос о развитии УМ на фоне диспластических невусов, окулярного и окулодермального меланоза, развитие *de novo*. Так, по данным E. Richtigetal, у трети пациентов УМ (35,3%) выявили более пяти диспластических невусов в сравнении с 1,2% таковых в общей популяции [14]. Вероятность риска развития меланомы сосудистой оболочки у пациентов с диспластическими невусами сопоставима с риском возникновения меланомы кожи: соотношение рисков (RR) составило 4,36 и 4,32, соответственно [5, 15].

Также прослеживается связь между ОДМ и УМ среди белого населения. По данным A.D. Singh (1998), риск заболеть УМ в течение жизни оценивается в  $2,6 \times 10^{-3}$ . Биологической основой развития УМ при окулярном и ОДМ является большое количество меланоцитов в увеальном тракте у данной категории пациентов [16-24].

Одним из механизмов развития УМ является генетическая предрасположенность. Чаще всего наследственная увеальная меланома является одной из манифестаций так называемого TPS-синдрома, вызываемого герминальными мутациями в гене *BAP1* (OMIM ID #614327 – около 3% всех увеальных меланом); описаны также единичные случаи увеальной меланомы при герминальных мутациях в гене *MBD4* (OMIM ID \*603574) и при синдроме Линча (OMIM ID #276300).



### **1.3 Эпидемиология заболевания или состояния (группы заболеваний или состояний)**

Среди злокачественных опухолей глаза меланома является самой распространенной. Около 95% всех глазных меланом приходится на сосудистый (uveальный) тракт глаза (передний — радужка и задний — цилиарное тело и хориоидея), оставшиеся 5% разделяют между собой меланомы конъюнктивы, орбиты и века [9, 10]. Ежегодная заболеваемость УМ в мире составляет 6 случаев на 1 млн населения [9, 10]. Среднеевропейский показатель заболеваемости УМ находится в пределах от 5 до 8 на 1 млн жителей [1, 25, 26]. Это связано с географической широтой: в Северной Европе зарегистрировано более 8 случаев на 1 млн (Норвегия и Дания), в Южной Европе — 2 случая на 1 млн (Испания и Италия). Данные, согласно которым у жителей южных стран УМ встречается реже, чем у жителей северных регионов, подтверждают и другие исследования [27, 28]. Возможно, обнаруженная эпидемиологическая особенность связана с защитным свойством пигментации [26]. УМ в странах Европы занимает одно из первых мест среди меланом редких локализаций (47,8%) [1].

По данным А.Ф. Бровкиной с соавторами, заболеваемость по обращаемости в РФ составляет 6,23 – 8 человек на 1 млн взрослого населения [25], что сопоставимо со средневропейской. В целом, распространенность УМ среди населения различных географических широт переменчива [29].

### **1.4 Особенности кодирования заболевания или состояния (группы заболеваний или состояний) по Международной статистической классификации болезней и проблем связанных, со здоровьем**

(С69.3) ЗНО сосудистой оболочки

(С69.4) ЗНО ресничного (цилиарного) тела

(С69.8) Поражение глаза, выходящее за пределы вышеуказанных локализаций

Данные клинические рекомендации посвящены злокачественным новообразованиям сосудистой оболочки (С69.3), ЗНО ресничного (цилиарного) тела (С69.4) и поражению глаза, выходящему за пределы вышеуказанных локализаций (С69.8). В связи с тем, что подходы к лечению этих форм отличаются от подходов к терапии, например, С69.0, которые рассмотрены в клинических рекомендациях по меланоме кожи и слизистых оболочек.

### **1.5 Классификация заболевания или состояния (группы заболеваний или состояний)**

**1.5.1 Международная гистологическая классификация меланоцитарных опухолей (классификация ВОЗ, 4-е издание, 2018 г) [30].**

Меланоцитарные опухоли глаза	
Уvealная меланома	
Эпителиодноклеточная меланома	8771/3
Веретеночклеточная меланома, тип А	8773/3
Веретеночклеточная меланома, тип В	8774/3

## 1.5.2 Стадирование

### 1.5.2.1 Стадирование меланомы по системе UICC TNM (8 пересмотр, 2017[31]).

Классификация основана на данных, полученных до начала лечения при осмотре, различных техниках визуализации глаза (УЗИ и КТ/МРТ орбит) для оценки категории Т и дополненных данных, выявленных при хирургическом вмешательстве или исследовании операционного материала. Указанная ниже классификация применяется только для опухолей радужки, цилиарного тела и сосудистой оболочки. Для опухолей конъюнктивы используется классификация, разработанная для меланомы кожи.

**Критерий Т** отражает распространенность первичной опухоли (см. Таблица 1).

**Таблица 1 Критерий Т (первичная опухоль)[31]**

Критерий Т (соответствует pT)	Радужка	Цилиарное тело и хориоидея
T <sub>x</sub> :	Первичную опухоль оценить не возможно	Первичную опухоль оценить не возможно
T <sub>0</sub>	нет признаков первичной опухоли	Нет признаков первичной опухоли
T <sub>1</sub> :	Опухоль ограничена радужкой[1]	Диаметр опухоли £12,0 мм при толщине £3,0 мм или диаметр £9,0 мм при толщине опухоли 3,1-6 мм
T <sub>1a</sub>	< 3 часов условного циферблата по размерам	Без вовлечения цилиарного тела и распространения за пределы глаза
T <sub>1b</sub>	>3 часов условного циферблата по размерам	С вовлечением цилиарного тела
T <sub>1c</sub>	сопровождается вторичной глаукомой	Без вовлечения цилиарного тела, но с распространением за пределы глаза менее 5 мм
T <sub>1d</sub>	-	С вовлечением цилиарного тела но с распространением за пределы глаза менее 5 мм
T <sub>2</sub>	Опухоль соприкасается с или распространяется на цилиарное тело и/или сосудистую оболочку	Диаметр опухоли менее 12 мм при толщине 6,1-9 мм или диаметр 9,1-15 мм при толщине 3,1-6 мм или диаметр 12,1-18 мм при толщине £3,0 мм
T <sub>2a</sub>	Опухоль соприкасается с или распространяется на цилиарное тело без вторичной глаукомы	Без вовлечения цилиарного тела и распространения за пределы глаза
T <sub>2b</sub>	Опухоль соприкасается с или распространяется на сосудистую оболочку без вторичной глаукомы	С вовлечением цилиарного тела
T <sub>2c</sub>	Опухоль соприкасается с или распространяется на цилиарное тело и/или сосудистую оболочку с вторичной глаукомой	Без вовлечения цилиарного тела, но с распространением за пределы глаза менее 5 мм в диаметре
T <sub>2d</sub>	-	С вовлечением цилиарного тела, но с распространением за пределы глаза менее 5 мм в диаметре

T3	Инвазия в склеру	Диаметр $\leq 15,0$ мм при толщине 12,1-15 мм или диаметр $\leq 18,0$ мм при толщине опухоли 9,1-12 мм или диаметр 12,1-18 мм при толщине 6,1-9 мм или диаметр 15,1-18 мм при толщине 3,1-6 мм
T3a	-	Без вовлечения цилиарного тела и распространения за пределы глаза
T3b	-	С вовлечением цилиарного тела
T3c	-	Без вовлечения цилиарного тела, но с распространением за пределы глаза менее 5 мм в диаметре
T3d	-	С вовлечением цилиарного тела, но с распространением за пределы глаза менее 5 мм в диаметре
T4	Инвазия за пределы склеры	Толщина опухоли $>15$ мм или диаметр $>18$ мм или толщина 12,1-15 мм при диаметре 15,1-18 мм
T4a	$\leq 5,0$ мм в диаметре	Без вовлечения цилиарного тела и распространения за пределы глаза
T4b	$>5,0$ мм в диаметре	С вовлечением цилиарного тела
T4c	-	Без вовлечения цилиарного тела, но с распространением за пределы глаза менее 5 мм в диаметре
T4d	-	С вовлечением цилиарного тела, но с распространением за пределы глаза менее 5 мм в диаметре
T4e	-	Распространение за пределы глаза более 5 мм в диаметре при любом размере опухоли

В Таблица 2 также приведена зависимость критерия T от толщины и базального диаметра первичной меланомы сосудистой оболочки глаза

**Таблица 2.** Классификация меланомы сосудистой оболочки глаза и цилиарного тела в зависимости от толщины и диаметра (категория T) [31]

<b>Толщина, мм</b>	<b><math>&gt;15</math></b>					<b>4</b>	<b>4</b>	<b>4</b>
	<b>12,1 – 15,0</b>				<b>3</b>	<b>3</b>	<b>4</b>	<b>4</b>
	<b>9,1 – 12,0</b>		<b>3</b>	<b>3</b>	<b>3</b>	<b>3</b>	<b>3</b>	<b>4</b>
	<b>6,1 – 9,0</b>	<b>2</b>	<b>2</b>	<b>2</b>	<b>2</b>	<b>3</b>	<b>3</b>	<b>4</b>
	<b>3,1 – 6,0</b>	<b>1</b>	<b>1</b>	<b>1</b>	<b>2</b>	<b>2</b>	<b>3</b>	<b>4</b>
	<b><math>\leq 3,0</math></b>	<b>1</b>	<b>1</b>	<b>1</b>	<b>1</b>	<b>2</b>	<b>2</b>	<b>4</b>
		<b><math>\leq 3,0</math></b>	<b>3,1 – 6,0</b>	<b>6,1 – 9,0</b>	<b>9,1 – 12,0</b>	<b>12,1 – 15,0</b>	<b>15,1 – 18,0</b>	<b><math>&gt;18</math></b>
	<b>Наибольший базальный диаметр, мм</b>							

*Комментарий:* 1) В клинической практике наибольший базальный диаметр опухоли может быть оценен в диаметрах диска зрительного нерва (дд, в среднем: 1 дд = 1,5 мм). Толщина опухоли может быть оценена в диоптриях (в среднем 2,5 дптр = 1 мм). Однако более точные результаты измерений дают такие методы, как ультрасонография и фотографирование глазного дна. Вовлечение цилиарного тела можно оценить с помощью щелевой лампы, офтальмоскопии, гониоскопии и трансиллюминации. Тем не менее, для более точной оценки используется высокочастотная ультрасонография (ультразвуковая биомикроскопия). Распространение сквозь

склеру оценивается визуально до и во время операции, а также с помощью УЗИ, компьютерной томографии или магнитно-резонансной томографии.[31]

2) Когда патологоанатомическое исследование проводится после фиксации материала, диаметр и толщина опухоли могут быть недооценены из-за сморщивания ткани.[31]

**Критерий N** указывает на наличие или отсутствие метастазов в регионарных лимфатических узлах (Таблица 3).

Регионарными лимфатическими узлами следует считать:

- Предушные лимфатические узлы,
- Подчелюстные лимфатические узлы
- Шейные лимфатические узлы

**Таблица 3** Критерий N (поражение регионарных лимфатических узлов)[31]

Критерий N (соответствует pN)	Определение
Nx	регионарные лимфоузлы не могут быть оценены -
N0	нет признаков поражения регионарных лимфоузлов -
N1	есть признаки поражения лимфатических узлов

**Критерий M** характеризует наличие или отсутствие отдаленных метастазов (Таблица 4).

**Таблица 4** Критерий M (отдаленные метастазы)[31]

Критерий M	Определение
	-
M0	нет признаков отдаленных метастазов -
M1	есть отдаленные метастазы
M1a	Метастазы наибольшим размером ≤3 см -
M1b	Метастазы наибольшим размером от 3 до 8 см
M1c	Метастазы наибольшим размером более 8 см

Группировка по стадиям представлена в Таблица 5.

**Таблица 5** Группировка по стадиям[31]

T	N	M	Группировка по стадиям
T1a	N0	M0	IA

T1b-d, T2a	N0	M0	IIA
T2b, T3a	N0	M0	IIВ
T2c-d	N0	M0	IIIA
T3b-c	N0	M0	IIIA
T4a	N0	M0	IIIA
T3d	N0	M0	IIВ
T4b-c	N0	M0	IIВ
T4d-e	N0	M0	IIIC
Любая T	N1	M0	IV
Любая T	Любая категория N	M1	IV

Для клинического применения удобна классификация меланомы цилиарного тела и хориоидеи, предложенная Shields и соавторами[32] (Таблица 6).

**Таблица 6** Классификация меланомы цилиарного тела и хориоидеи по Shields и соавт.[32]

Размеры опухоли (мм)	Категория		
	Малые	Средние	Большие
Максимальный диаметр	≤ 10	>10 до 15 включительно	> 15
Толщина	≤ 3	> 3 до 5 включительно	> 5

### Патоморфологическая классификация pT

Критерии выделения категории pT соответствуют таковым для категории T.

Гистологический тип (G).

**GX** – тип не может быть определен;

**G1** – веретеноклеточная меланома (≥90% веретеноподобных клеток, ≤10% эпителиоидных клеток);

**G2** – смешанноклеточная меланома (доля веретеноподобных и эпителиоидных клеток > 10%, но <90%);

**G3** – эпителиоидноклеточная меланома (≤10% веретеноподобных клеток, ≥90% эпителиоидных клеток).

## 1.6 Клиническая картина заболевания или состояния (группы заболеваний или состояний)

**Меланома радужки.** Узловая форма имеет вид нечетко отграниченного узла. Цвет от розового до темно-коричневого. На поверхности опухоли видны сосуды, контуры нечеткие. *Смешанная*

*форма* характеризуется наличием узла на фоне плоскостного роста с распылением пигмента вокруг и опухолевыми сателлитами на поверхности радужки. Поверхность узла неровная, глубина передней камеры неравномерная. Вращение опухоли в дилатор зрачка приводит к изменению его формы. Прорастание новообразования в заднюю камеру приводит к дислокации и помутнению хрусталика. На поверхности радужки можно видеть опухолевые сателлиты. Прорастание опухолью угла передней камеры в зависимости от площади прорастания приводит к стойкой гипертензии глаз. *Диффузная форма* меланомы характеризуется плоскостным ростом с распылением пигмента вокруг и прорастает в угол передней камеры глаза, рано приводя к стойкой гипертензии. *Анулярная форма*, как вариант диффузной, растет длительно, бессимптомно и проявляется гетерохромией радужки, сглаженностью ее рисунка. Поверхность приобретает шагреновый вид. Такая форма приводит к повышению ВГД. Меланома тапиока - редкая форма. Растет медленно, бессимптомно. На поверхности радужки видны бледно-серые полупрозрачные узелки с тенденцией к слиянию. Видны сосуды опухоли. Возможно образование гифемы. По краю зрачка скопление пигмента.

**Меланома цилиарного тела.** Изолированное поражение цилиарного тела встречается редко, значительно чаще встречается комбинированное поражение – иридоцилиарное или цилиохориоидальное. Опухоль может быть пигментированной или беспигментной, растет медленно, долгое время бессимптомно, на ранних стадиях роста новообразования может появиться гипотония. Увеличение размеров новообразования приводит к дислокации хрусталика и локальному помутнению его капсулы, что вызывает зрительные нарушения. Прорастание в угол передней камеры приводит к появлению складок радужки, ложного иридодиализа. Прорастание опухоли в радужку вызывает изменение формы зрачка, его край уплощается, реакция на свет снижается или отсутствует. В секторе роста опухоли появляются застойные извитые эписклеральные сосуды. Возможна неоваскуляризация радужки, повышение ВГД.

**Меланома хориоидеи.** Большинство увеальных меланом (80 - 90%) локализируются постэкваториально, около  $\frac{1}{4}$  - в зоне экватора глаза. Очень редко встречаются бинокулярные и мультицентрические формы опухоли (0,1-0,3%). Меланома хориоидеи имеет узловую форму роста или, реже, диффузную. В начальной стадии роста меланома хориоидеи выглядит как округлый, слегка проминирующий очаг серо-зеленого или желто-коричневого цвета с нечеткими, неровными границами. Часто на поверхности опухоли видны поля оранжевого пигмента (липофусцин). По мере роста меланомы в ней появляются собственные сосуды, может усиливаться пигментация. Рост опухоли сопровождается отслойкой сетчатки, возникающей вследствие трансудации и экссудации из сосудов новообразования и сетчатки. При прорыве стекловидной пластинки возможно формирование «грибовидной» формы опухоли. Нередко на поверхности меланомы появляются единичные или множественные геморрагии. Как правило, кровоизлияния в сетчатку, окружающую опухоль, наблюдаются при быстрорастущем новообразовании. Рост меланомы хориоидеи может сопровождаться косвенными признаками: отслойка сетчатки, увеит, иридоциклит, склерит, рубец радужки, расширение эписклеральных сосудов, гемофтальм, вторичная гипертензия, эндофтальмит, помутнение хрусталика, субатрофия глаза. Диффузная меланома характеризуется распространенным утолщением

хориоидеи, ее толщина обычно не превышает 2,5 мм, при распространении в цилиарное тело может привести к (цилиохориоидальной отслойке) ЦХО с геморрагическим компонентом и повышением ВГД. Типично раннее врастание опухоли в зрительный нерв и распространение за пределы склеры [25, 33-36].

---

[1] Меланомы радужной оболочки происходят из этой области сосудистой оболочки глаза и преимущественно расположены в ней. Если в радужной оболочке находится менее половины объема опухоли, возможно, опухоль возникла в цилиарном теле, и следует ее классифицировать соответствующим образом

## 2. Диагностика

Диагностика заболевания или состояния (группы заболеваний или состояний), медицинские показания и противопоказания к применению методов диагностики

### *Критерии установления диагноза/состояния:*

1. *данные анамнеза*
2. *данные физикального обследования*
3. *данные инструментального обследования*
4. *данные патологоанатомического исследования операционного или биопсийного материала или, в некоторых случаях, цитологического исследования аспирата опухоли*

### 2.1 Жалобы и анамнез

*Основной жалобой является*

- *ухудшение зрения;*
- *искажение предметов;*
- *метаморфопсии.*
- **Рекомендуется** врачу-офтальмологу для постановки раннего диагноза меланомы хориоидеи тщательно проанализировать жалобы пациента, провести опрос пациента с целью выявления факторов, которые могут повлиять на выбор методов диагностики, тактики лечения [3, 37-41]

Уровень убедительности рекомендации А (уровень достоверности доказательств – 2).

*Комментарий: при появлении вышеперечисленных жалоб врач (врач общей практики, врач-терапевт, врач-невролог, и т.д.) направляет пациента к врачу-офтальмологу.*

- **Рекомендуется** врачу-онкологу и врачу-офтальмологу проводить тщательный опрос пациента с целью выявления таких жалоб как: тяжесть в правом подреберье, тошнота, изжога, отрыжка и пр., что может быть первыми симптомами метастазов в печени [38-40]

Уровень убедительности рекомендации С (уровень достоверности доказательств – 5).

### 2.2 Физикальное обследование

- **Рекомендуется** врачу-офтальмологу всем пациентам с подозрением на внутриглазную опухоль провести внешний осмотр органа зрения, оценить состояние периорбитальных тканей, наличие гиперемии и отека слизистой глаза, положение глаза в орбите. [33-37, 40]

Уровень убедительности рекомендации С (уровень достоверности доказательств – 5).



- **Рекомендуется** всем пациентам при подозрении на метастатическое поражение печени проводить физикальное обследование, включая пальпацию живота и печени, с целью выявления возможного увеличения печени (гепатомегалии).[42-44]

**Уровень убедительности рекомендации С (уровень достоверности доказательств – 4).**

- **Рекомендуется** всем пациентам с подозрением на метастатическое поражение печени по результатам анализа жалоб и физикального обследования принять решение о необходимости выполнения лабораторных и инструментальных диагностических исследований для подтверждения наличия метастатического процесса [37, 39, 45, 46]

**Уровень убедительности рекомендации С (уровень достоверности доказательств – 5).**

### **2.3 Лабораторные диагностические исследования**

- **Рекомендуется** врачу-патологоанатому во всех случаях, когда была проведена биопсия новообразования глаза, а также первичное хирургическое лечение в объеме энуклеации, при проведении патолого-анатомического исследования биопсийного (операционного) материала отражать в заключении следующие характеристики [47-49]:
  - размер первичной опухоли (базальный диаметр и толщина) (кроме случаев частичного удаления – биопсии опухоли);
  - гистологический тип (веретеноклеточная (> 90% веретенообразных клеток) vs эпителиоидноклеточная (> 90% эпителиоидных клеток) vs смешанная (>10% эпителиоидных клеток и < 90% веретенообразных клеток);
  - распространение за пределы глаза;
  - число митозов

**Уровень убедительности рекомендаций В (уровень достоверности доказательств – 3).**

- **Рекомендуется** всем пациентам при установлении диагноза первичной меланомы глаза выполнять лабораторные тесты: анализ крови биохимический общетерапевтический с включением таких параметров, как ЩФ, ГГТ, АСТ, АЛТ, ЛДГ, общий билирубин для раннего выявления повышения этих параметров и принятия решения о необходимости выполнения инструментальных диагностических исследований с целью раннего выявления метастатического поражения печени. [43, 50-55]

**Уровень убедительности рекомендаций С (уровень достоверности доказательств – 4).**

### **2.4 Инструментальная диагностика**

- При подозрении на внутриглазную опухоль всем пациентам **рекомендуется** для диагностики УМ применять комплекс стандартных офтальмологических методов обследования:

биомикроскопию глаза, гониоскопию, офтальмоскопию с максимальным мидриазом. [33-37, 40]

Уровень убедительности рекомендации С (уровень достоверности доказательств – 5)

*Комментарии:* врач-офтальмолог 1-го – 3-го звеньев проводит вышеперечисленные офтальмологические методы и, при подозрении на внутриглазную опухоль, направляет пациента в медицинское учреждение 3-го звена для дополнительного инструментального офтальмологического обследования.

- При подозрении на внутриглазную опухоль всем пациентам **рекомендуется** расширить зрачок и провести офтальмоскопию для выявления основных клинических признаков меланомы хориоидеи и цилиарного тела [2, 33-37, 40]

Уровень убедительности рекомендации С (уровень достоверности доказательств – 5)

*Комментарии:* проводит врач-офтальмолог 1-го -3- го звеньев.

- При подозрении на внутриглазную опухоль всем пациентам **рекомендуется** начинать УЗИ глаза и орбиты с обзорной двумерной серошкальной эхографией (В – режим) для выявления проминенции, диаметра основания опухоли, исключения экстрабульбарного роста [56].

Уровень убедительности рекомендации В (уровень достоверности доказательств – 3)

*Комментарии:* ультразвуковые исследования проводят в медицинском учреждении 3- го звена: УЗИ заднего отдела глаза - с применением ультразвуковых офтальмологических сканеров с линейным датчиком с частотой сканирования 10-16 МГц.

- При подозрении на внутриглазную опухоль всем пациентам **рекомендуется** проводить ЦДК опухоли для определения наличия собственной неоваскулярной сети [57].

Уровень убедительности рекомендации В (уровень достоверности доказательств – 3)

*Комментарии:* цветное доплеровское картирование (ЦДК) - на многофункциональном ультразвуковом сканере с применением линейного или объемного датчика с частотой сканирования 12-16 МГц.

- При подозрении на внутриглазную опухоль всем пациентам **рекомендуется** выполнять ультразвуковую биомикроскопию при поражении переднего отдела глаза [58].

Уровень убедительности рекомендации С (уровень достоверности доказательств – 4)

*Комментарии:* ультразвуковая биомикроскопия (УБМ) переднего отдела глаза проводится с применением специальных ультразвуковых датчиков с частотой сканирования 40-50 МГц

- При подозрении на внутриглазную опухоль всем пациентам **рекомендуется** проводить ФАГ глазного дна для диагностики УМ и выявления собственных сосудов опухоли, пятнистого

окрашивания, сливной флюоресценции в позднюю венозную фазу, длительной поздней флюоресценции, опухоль-ассоциированной флюоресценции, обусловленной опухоль-ассоциированной эпителиопатии, и ангиопатии сетчатки. ФАГ глазного дна позволяет уточнить истинные границы УМ, визуализировать зоны скрытого роста опухоли [59, 60].

Уровень убедительности рекомендации В (уровень достоверности доказательств – 3)

- **Рекомендуется** проведение оптической когерентной томографии (ОКТ) заднего отдела глаза для диагностики морфометрических признаков УМ (дугообразного изменения хориоидального профиля, утолщения сетчатки, вызванной скоплением интра- и субретинальной жидкости, проявляющейся диффузным, кистовидным отеком, отслойки нейроэпителия, дезорганизации пигмента в ретинальном пигментном эпителии с формированием пигментных фокусов и окончатых дефектов, компрессии хориокапилляров с эффектом «тени», отслойки нейроэпителия в сопредельной с опухолью зоне) [60-63]

Уровень убедительности рекомендации В (уровень достоверности доказательств – 3)

- **Рекомендуется** тонкоигольная аспирационная биопсия опухоли в трудных для клинической диагностики случаях внутриглазных опухолей, когда комплексное клиничко-инструментальное обследование не позволяет установить точный диагноз. ТИАБ опухоли проводят только в офтальмологических отделениях, специализирующихся на лечении онкологических заболеваний глаз, с одномоментной брахитерапией или энуклеацией [25, 64]

Уровень убедительности рекомендаций С (уровень достоверности доказательств – 4)

- **Рекомендуется** проведение компьютерной томографии (КТ) и магнитно-резонансной томографии (МРТ) орбит при подозрении на прорастание внутриглазной опухоли за пределы глаза для уточнения степени инвазии новообразования в орбиту [33, 35, 36, 65, 66].

Уровень убедительности рекомендации С (уровень достоверности доказательств – 4)

- **Рекомендуется** проведение КТ орбит максимально тонкими срезами при непрозрачных преломляющих средах глаза и подозрении на внутриглазное новообразование [33, 35, 36, 67].

Уровень убедительности рекомендации С (уровень достоверности доказательств – 4)

*Комментарии: КТ-признаки внутриглазной меланомы: утолщение склероувеального кольца, высокая плотность опухоли (в среднем 70 ед.Н).*

- **Рекомендуется** всем пациентам выполнять лучевую диагностику в оптимальном объеме: МРТ органов брюшной полости с в/в контрастированием для более раннего выявления метастатического поражения печени (что может повлиять на выбор дальнейшей тактики лечения), КТ органов грудной клетки для выявления метастатического поражения легких [37, 43, 68-76]

Уровень убедительности рекомендации А (уровень достоверности доказательств – 3)

**Комментарий:** При невозможности выполнения МРТ органов брюшной полости с в/в контрастированием возможно использование КТ органов брюшной полости с в/в контрастированием или УЗИ органов брюшной полости и прицельно печени

- При подозрении на наличие отдаленных метастазов **рекомендуется** выполнение биопсии или тонкоигольной аспирационной биопсии подозрительного в отношении метастатического процесса образования (например, очага в печени и т.д.) с последующим патологоанатомическим или цитологическим исследованием операционного или биопсийного материала в тех случаях когда это технически возможно, а также когда это может повлиять на тактику лечения [37, 77]

**Уровень убедительности рекомендации С (уровень достоверности доказательств – 4).**

- **Рекомендуется** выполнение МРТ головного мозга с в/в контрастированием всем пациентам при наличии симптомов или жалоб со стороны ЦНС (наличие неврологической симптоматики) с целью подтверждения или исключения метастатического поражения головного мозга [78, 79]

**Уровень убедительности рекомендации В (уровень достоверности доказательств – 3)**

- **Не рекомендуется** рутинное выполнение МРТ головного мозга с в/в контрастированием всем пациентам при отсутствии жалоб со стороны ЦНС с целью подтверждения или исключения метастатического поражения головного мозга [78, 79]

**Уровень убедительности рекомендации В (уровень достоверности доказательств – 3).**

## 2.5 Иные диагностические исследования

- **Рекомендуется** выполнение молекулярного профилирования опухоли для определения индивидуального риска прогрессирования и прогноза с целью определения сроков и объемов динамического наблюдения после первичного лечения [80-83]. Проведение молекулярно-генетического тестирования может также быть целесообразно для верификации гистогенеза метастатического очага (см. ниже).

**Уровень убедительности рекомендации С (уровень достоверности доказательств – 4)**

### Комментарии:

1) При УМ «драйверами» канцерогенеза являются соматические мутации в «горячих точках» генов *GNAQ*, *GNA11* и реже – других генов того же сигнального каскада (*CYSLTR2*, *PLCB4* и, возможно, также *PLCB3*). Тестирование образцов ткани УМ на мутации в генах *GNAQ*, *GNA11*, *CYSLTR2*, *PLCB4* и *PLCB3* имеет существенную ценность для дифференциальной диагностики УМ, но не для определения ее прогноза [81-84].

2) Молекулярные нарушения-«модификаторы», появляющиеся на более поздних стадиях канцерогенеза, такие как делеция 3p, амплификация 8q и мутации в генах *EIF1AX*, *SF3B1*, *SRSF2* и *BAP1*, при УМ существенно коррелируют с индивидуальным риском метастазирования [81-83]. **Тестирование образцов ткани УМ на делецию 3p, амплификацию 8q и мутации в генах *EIF1AX*, *SF3B1*, *SRSF2* и *BAP1* имеет существенную ценность для определения прогноза (подробнее см. Таблица 7).**

3) «Драйверные» мутации в «горячих точках» генов *BRAF*, *NRAS* и *KIT*, характерные для меланомы кожи и слизистых оболочек, при УМ практически не встречаются (нет ни одного достоверно описанного случая). **Тестирование образцов ткани УМ на мутации в генах *BRAF*, *NRAS* и *KIT* представляется нецелесообразным [80-82].**

4) Небольшой процент случаев УМ (не более 3%) ассоциирован с наследственной предрасположенностью. Чаще всего наследственная (семейная) форма УМ является одной из манифестаций так называемого *TPS*-синдрома, вызываемого герминальными мутациями в гене *BAP1* (OMIM ID #614327 – около 2% всех увеальных меланом); описаны также единичные случаи УМ при герминальных мутациях в гене *MBD4* (OMIM ID \*603574) и при синдроме Линча (OMIM ID #276300). **Тестирование пациентов с УМ на герминальные мутации целесообразно только при подозрении на наследственный характер заболевания (возраст пациента до 45 лет и/или билатеральная УМ и/или первично-множественные злокачественные опухоли и/или отягощенный семейный анамнез).**

По некоторым данным, частота встречаемости некоторых молекулярных нарушений в клетках УМ составляет: моносомия хромосомы 3 – 52,2 % (полная – 37,3 %, частичная – 14,9 %), потеря гетерозиготности в хромосоме 1p – 29,1 %, в хромосоме 8p – 20,0 %; метилирование гена *RASSF1A* – 23,9 %, мутации в генах *GNAQ*/*GNA11* – 90,0%. Доказано, что моносомии хромосомы 3 значительно снижает выживаемость пациентов УМ (до 46,8%) [80-83].

- **Рекомендуется** определение индивидуального риска прогрессирования для более точного планирования объема обследований и сроков проведения динамического наблюдения после проведенного лечения (Таблица 7) [37, 64, 83, 85-92].

Уровень убедительности рекомендаций С (уровень достоверности доказательств – 4)

**Комментарии:**-Основные прогностические факторы при увеальной меланоме:

1) клинические – размер первичной опухоли (T4 vs T1–T3), вовлечение цилиарного тела (есть vs нет), выход за пределы глазного яблока (есть vs нет);

2) морфологические – тип опухоли (эпителиоидноклеточная vs смешанноклеточная vs веретенноклеточная);

3) молекулярно-генетические – профиль молекулярных нарушений в опухоли (см. Таблица 7 и [83]).

## **Пояснения.**

1. В случае расхождения прогностической информации, полученной различными методами, целесообразно ориентироваться на «худший» из полученных вариантов.
2. Вследствие этого молекулярно-генетическое тестирование для определения прогноза показано в первую очередь пациентам без клинических и морфологических факторов неблагоприятного прогноза (т.е. пациентам с веретеночлесточной и смешанночлесточной меланомой T1–T3 без вовлечения цилиарного тела и без выхода за пределы глазного яблока). Однако данное тестирование может быть использовано и у пациентов с наличием одного или нескольких факторов неблагоприятного прогноза – в частности, для уточнения прогноза («плохой» vs «очень плохой») и для решения вопроса об участии пациента в клинических исследованиях адьювантной терапии.
3. Оценка клинических, морфологических и молекулярно-генетических факторов прогноза у пациентов с метастатической увеальной меланомой может быть использована для уточнения стратегии и тактики противоопухолевого лечения.
4. Тестирование молекулярно-генетических факторов прогноза при увеальной меланоме рекомендуется выполнять с использованием двух методов – цитогенетического и мутационного. Использование в рутинной практике третьего метода – экспрессионного – в настоящее время не может быть рекомендовано в связи с отсутствием доступных в России валидированных методик. В связи с существенным процентом расхождения прогностической информации между методами [83] представляется целесообразным выполнение теста обоими методами для каждого исследуемого образца. В случае расхождения прогностической информации, полученной различными методами, целесообразно ориентироваться на «худший» из полученных вариантов. Допускается использование только валидированных методик тестирования.
5. Тестирование морфологических и молекулярно-генетических факторов прогноза при увеальной меланоме может быть проведено как на гистологическом, так и на цитологическом материале. В случае использования цитологического материала невозможно различение трех типов опухоли (эпителиоидночлесточный vs смешанночлесточный vs веретеночлесточный) и в морфологическом заключении должно быть указано наличие или отсутствие в препарате значимого количества эпителиоидных члесток. При молекулярно-генетическом тестировании цитологического материала следует использовать только методики, прицельно валидированные для данного типа биоматериала, и уделять особое внимание входному контролю количества и качества предоставленного материала.

**Таблица 7.** Основные молекулярные классы увеальной меланомы и их прогностическая значимость[83]

Метод тестирования	Маркеры молекулярных классов при увеальной меланоме	
---	Тип I :	Тип II :

	благоприятный прогноз		неблагоприятный прогноз	
	Класс 1 [IA]: «хороший» прогноз	Класс 2 [IB]: «средний» прогноз	Класс 3 [IIA]: «плохой» прогноз	Класс 4 [IIB]: «очень плохой» прогноз
Цито-генетический	Дисомия по хромосоме 3		Моносомия по хромосоме 3	
	Дисомия по хромосоме 8	Аберрации хромосомы 8 (8q↑* ± 8p↓*)	Дисомия по хромосоме 8	Аберрации хромосомы 8 (8q↑* ± 8p↓*)
Мутационный	Отсутствие инактивации гена <i>VAP1</i>		Инактивация гена <i>VAP1</i>	
	Мутации в гене <i>EIF1AX</i>	Мутации в гене <i>SF3B1</i> или <i>SRSF2</i>	- - -	Мутации в гене <i>SF3B1</i> или <i>SRSF2</i>
Экспрессионный	Экспрессионный тип 1**		Экспрессионный тип 2**	
	Отсутствие экспрессии гена <i>PRAME</i>	Экспрессия гена <i>PRAME</i>	Отсутствие экспрессии гена <i>PRAME</i>	Экспрессия гена <i>PRAME</i>

### Примечания.

\* 8q↑ – увеличение количества копий длинного плеча хромосомы 8 (8q), 8p↓ – уменьшение количества копий короткого плеча хромосомы 8 (8p).

\*\* Экспрессионные типы 1 и 2 – многокомпонентные маркеры: принадлежность образца УМ к одному из них определяется по специальному алгоритму с использованием данных об уровне экспрессии мРНК ряда генов в опухолевых клетках.

## 3. Лечение

- **Рекомендуется** обязательное проведение локального лечения при клинически установленном диагнозе локальной внутриглазной формы УМ [37].

**Уровень убедительности рекомендации С (уровень достоверности доказательств – 5).**

- **Рекомендуется** проводить локальное лечение УМ в офтальмологических отделениях, специализирующихся на лечении онкологических заболеваний глаз при локальной форме заболевания[77].

**Уровень убедительности рекомендации С (уровень достоверности доказательств – 5).**

- **Рекомендуется** проводить локальное хирургическое и лучевое лечение УМ (первичной интраокулярной меланомы) строго персонифицировано с учетом клинической картины, биометрических показателей опухоли, зрительных функций и согласия пациента. [2, 3, 77, 93-105]

**Уровень убедительности рекомендации В (уровень достоверности доказательств – 3).**

***Комментарии:*** Локальное лечение увеальной меланомы представляет собой комплекс ликвидационных (энуклеация, экзентерация) и органосохранных мероприятий, включающих хирургические (блокэксцизии) и лучевые (разрушающую лазеркоагуляцию, транспупиллярную термотерапию и брахитерапию) методы и планируется в зависимости от размеров и локализации первичной опухоли. До планирования локального лечения пациенту проводят полное клиническое обследование для исключения отдаленных метастазов опухоли в медицинских учреждениях. При наличии отдаленных метастазов локальное лечение (энуклеация) проводится при осложнениях, вызванных ростом опухоли (выраженном болевом синдроме, перфорации глаза и др.).

### 3.1 Консервативное лечение

Не проводят.

### 3.2 Хирургическое лечение

- **Рекомендуется** планировать органосохранное лечение с учетом размеров и локализации опухоли, возраста пациента и его соматического состояния, функции глаза, состояния парного глаза, возможных осложнений, а так же предусмотреть меры их профилактики[33-35, 93-107]

**Уровень убедительности рекомендации С (уровень достоверности доказательств – 5).**



**Комментарий:** органосохранное лечение УМ проводят только в офтальмологических отделениях, специализирующихся на лечении онкологических заболеваний глаз.

### 3.2.1. Хирургическое лечение меланомы радужки

- **Рекомендуется** блокэксцизия опухолей иридоцилиарной зоны при распространении не более  $\frac{1}{4}$  окружности [25, 93, 94].

Уровень убедительности рекомендации С (уровень достоверности доказательств – 4)

**Комментарий:** Локальное удаление опухоли - **блокэксцизия** заключается в иссечении опухоли единым блоком с запасом окружающих здоровых тканей. Распространенность новообразования определяет объем операции (иридэктомия, иридоциклэктомия, иридоциклосклерэктомия и иридоциклохориоидсклерэктомия, хориоидсклерэктомия). С целью восстановления диафрагмальной функции радужки, уменьшения световых аберраций и повышения остроты зрения после удаления опухоли радужки одновременно производят иридопластику, которая возможна при образовавшемся дефекте радужки не более 5 часов ее окружности. Удаленный блок тканей подлежит обязательному патологоанатомическому исследованию. Проводят только в офтальмологических отделениях, специализирующихся на лечение онкологических заболеваний глаз.

**Абсолютные противопоказания к проведению блокэксцизии:**

- размеры меланомы радужки более 5 часов окружности;
- вторичная гипертензия;
- неоваскуляризация радужки;
- анулярный рост новообразования по структурам УПК;
- экстрабульбарный рост опухоли;
- метастазирование;
- тяжелая сопутствующая соматическая и психическая патология.

### 3.2.2. Хирургическое лечение меланомы цилиарного тела и хориоидеи

- **Рекомендуется** эндорезекция как заключительный этап локального разрушения меланомы хориоидеи (без вовлечения цилиарного тела) после формирования хориоретинального рубца. В отдельных случаях, для профилактики воспалительных процессов, симпатической офтальмии возможна резекция остаточной бессосудистой опухоли после брахитерапии [107]

Уровень убедительности рекомендации С (уровень достоверности доказательств – 5)

**Комментарий:** проводят только в офтальмологических отделениях, специализирующихся на лечение онкологических заболеваний глаз.

- **Рекомендуется** энуклеация при проминенции меланомы хориоидеи и/или меланомы цилиарного тела более 7 мм, диаметра основания опухоли свыше 16 мм, вторичной гипертензии, тотальной отслойке сетчатки, организовавшимся гемофтальме, непрозрачности

оптических сред, экстрабульбарном росте опухоли с обязательным патолого-анатомическим исследованием биопсийного (операционного) материала для подтверждения диагноза и определения типа меланомы. [33-35, 108-110]

Уровень убедительности рекомендации С (уровень достоверности доказательств – 5)

**Комментарии:** энуклеацию проводят в офтальмологических отделениях 2 – 4 – го звена. Выполнение энуклеации по поводу УМ требует соблюдение определенных правил: операцию проводят в условиях наркоза под контролем артериального давления; все манипуляции с глазом и экстраокулярными мышцами проводят бережно, избегая деформации и давления на глаз. Необходимо выполнение энуклеации с одновременным формированием опорно-двигательной культи с использованием орбитального имплантата при отсутствии экстрабульбарного роста. Длина зрительного нерва после неврэктомии при энуклеации – не менее 10 мм. По окончании операции в конъюнктивальную полость имплантируют глазной протез, энуклеированный глаз направляют на патологоанатомическое исследование.

- **Рекомендуется** экзентерация орбиты при формировании большого узла опухоли в орбите с/ без инфильтрации мышц и жировой клетчатки[33-35].

Уровень убедительности рекомендации С (уровень достоверности доказательств – 5)

**Комментарии:** экзентерацию орбиты проводят в офтальмологических отделениях 2 – 4 – го звена и отделениях опухолей головы и шеи онкологических медицинских организаций

### 3.3 Лучевое лечение

- **Рекомендуется** проведение брахитерапии меланомы цилиарного тела и хориоидеи. Выбор типа офтальмоаппликатора определяют толщиной и диаметром опухоли, проникающей способностью бета-излучения. БТ ОА с изотопами  $Ru^{106} + Rh^{106}$  применяют при проминенции опухоли до 6 мм, с изотопами  $Sr^{90} + Y^{90}$  - при толщине опухоли не более 3,0 мм. Подбор размера ОА определяется диаметром опухоли и должен перекрывать ее на 2 мм [95-97, 100, 105, 111-113]

Уровень убедительности рекомендации В (уровень достоверности доказательств – 2).

**Комментарии:** оптимальная доза излучения при БТ рассчитывается индивидуально с учетом размеров, локализации и клинической картины опухоли, необходимая для облучения всего ее объема. Эффективность БТ оценивают по следующим категориям: полная резорбция опухоли; частичная резорбция опухоли – уменьшение очага более чем на 30%; стабилизация – уменьшение очага на 30% или меньше или увеличение очага на 20% или меньше; прогрессирование – увеличение очага более чем на 20%.

**Противопоказания к БТ абсолютные:**

1. Превышение указанных размеров опухоли;
2. Подозрение на прорастание опухоли за пределы склеры;
3. Офтальмогипертензия.

### **Относительные противопоказания к БТ:**

- тяжелые и средней тяжести заболевания крови (лейкопения, агранулоцитоз, пойкилоцитоз, анемия различного генеза, гемофилия и другие);
- острые воспалительные заболевания глаза и его придаточного аппарата;
- гемофтальм;
- обширная отслойка сетчатки;
- тяжелая сопутствующая соматическая и психическая патология.

Выполнение БТ требует соблюдения определенных правил: операцию проводят в условиях наркоза под контролем артериального давления; при наличии противопоказаний к наркозу – возможно проведение БТ под местным обезболиванием; все манипуляции с глазом и экстраокулярными мышцами проводят бережно, избегая деформации и давления на глаз.

При использовании высоких доз (более 1100-1300 Гр на склере) одновременно с брахитерапией, после удаления ОА, проводят склеропластику донорской склерой [37, 113, 114].

После проведения БТ лучевая реакция продолжается 12 месяцев, а процесс резорбции длится до 24 месяцев.

Возможно проведение повторного этапа лечения при наличии остаточной опухоли после БТ. Выбор метода лечения зависит от параметров опухоли и клинической картины.

- **Рекомендуется** протонотерапия для лечения опухоли хориоидеи при толщине от 5,5 мм; в случае цилиохориоидальной локализации новообразования – при толщине от 3 мм и при диаметре до 14 мм [101-103, 105, 106]. Планирование лечения строго индивидуальное с суммарной очаговой дозой 70 Гр за 5 – 6 фракций [101-103, 105, 106].

Уровень убедительности рекомендации С (уровень достоверности доказательств – 4).

*Комментарии:* Постлучевая резорбция после протонотерапии продолжается длительно. Наиболее частым осложнением протонотерапии является лучевая катаракта, реже развивается глаукома, ретинопатия, отслойка сетчатки, некроз склеры. В последнее время в клинической практике применяют один из видов дистанционной лучевой терапии – Гамма-нож в случае наличия опухоли на единственном видящем глазу, отказа пациента от удаления глаза [115]. Отдаленные результаты лечения противоречивы.

- **Рекомендуется** разрушающая лазеркоагуляция (РЛК) УМ как самостоятельный метод лечения при начальных опухолях постэкваториальной локализации с толщиной до 1,5 мм и максимальном диаметре до 10 мм. Большое значение имеет высокая прозрачность преломляющих сред глаза и максимальный медикаментозный мидриаз [33-35].

Уровень убедительности рекомендации С (уровень достоверности доказательств – 5)

**Комментарий:** РЛК проводят с использованием диодного зеленого лазера с длиной волны 532 нм (размер светового пятна 500 мкм, экспозиция 0,5 с, мощность до 500 мВт).

- **Рекомендуется** проведение повторного этапа лечения при наличии остаточном опухоли после проведения БТ. Выбор метода лечения зависит от параметров опухоли, включая ее прогностический класс, и от клинической картины [100, 105, 116].

Уровень убедительности рекомендации С (уровень достоверности доказательств – 4)

- **Рекомендуется** проведения повторного этапа лечения при наличии остаточном опухоли после проведения лазерного лечения. Выбор метода лечения зависит от параметров опухоли, включая ее прогностический класс, и от клинической картины [100, 105, 116].

Уровень убедительности рекомендации С (уровень достоверности доказательств – 4)

- **Рекомендуется** ТТТ при постэкваториальной локализации пигментированной МХ, при отсутствии отслойки сетчатки, перспективах сохранения зрительных функций. Толщина новообразования не должна превышать 2,5 мм, диаметр 10 мм. Большое значение имеет высокая прозрачность преломляющих сред глаза и максимальный медикаментозный мидриаз[33-35, 117]

Уровень убедительности рекомендации С (уровень достоверности доказательств – 4)

**Комментарий:** ТТТ проводят на диодном лазере с длиной волны 810 нм (диаметр пятна 1200-3000 мкм, экспозиция 60 с, мощность 400-800 мВт). Проведения повторного этапа лечения возможно при наличии остаточном опухоли после проведения ТТТ. Выбор метода лечения зависит от параметров опухоли и клинической картины.

- **Рекомендуется** проведение протонной лучевой терапии после энуклеации в послеоперационном периоде у пациентов с экстрабульбарным ростом опухоли для профилактики рецидива опухоли в орбите [101, 103, 106]

Уровень убедительности рекомендации С (уровень достоверности доказательств – 4)

### **3.4 Сопроводительная терапия при локальном лечении увеальной меланомы**

- В зависимости от состояния пациента, наличия осложнений и течения послеоперационного или постлучевого периода **рекомендуется** назначить сопроводительную медикаментозную терапию после локального хирургического и лучевого лечения[33, 35, 36] ((лекарственные препараты назначаются в строгом соответствии с официальными инструкциями по их применению):

- Инстилляционная (противовоспалительные средства, противомикробные препараты или антибиотики, противоглаукомные препараты и миотики, прочие препараты для лечения заболеваний глаз (в том числе с кератопротективным эффектом), мидриатические и циклоплегические средства).
- Системная (анальгетические средства, противовоспалительные средства, антигистаминные препараты для системного применения, кортикостероиды).
- Локальная терапия кортикостероидами для системного применения короткого и длительного действия в виде парабульбарных инъекций

Уровень убедительности рекомендации С (уровень достоверности доказательств – 5)

### **3.5 Адьювантная терапия после радикального лечения первичной увеальной меланомы.**

- Не рекомендуется рутинное назначение адьювантной терапии после локального хирургического и лучевого лечения в виду отсутствия однозначных данных об ее эффективности [118].

Уровень убедительности рекомендации В (уровень достоверности доказательств – 3)

*Комментарий:* адьювантная терапия УМ нуждается в дальнейшем научном изучении. При возможности предпочтительным является участие пациентов в клинических исследованиях адьювантной терапии.

### **3.6 Лечение распространенных/ метастатических форм увеальной меланомы.**

#### **3.6.1. Локальное лечение.**

*Введение в подраздел:* Наиболее часто УМ метастазирует в печень (по данным исследований — в 70-90% всех случаев), легкие (29%), кости (17%), кожу (12%) и лимфатические узлы (11%). У 46% пациентов печень является единственным пораженным метастазами органом, и только у 11% пациентов с метастатической болезнью печень не поражена [42, 43, 45, 46]. Основные особенности метастазирования: отсутствие лимфатических сосудов в глазу и тропность клеток УМ к паренхиме печени. Особенности метастазирования УМ в ряде случаев определяют возможности лечения (хирургическое лечение или локальное лечение метастатического поражения печени). Хирургическое лечение используют нечасто, учитывая нередко обширную распространенность метастатического процесса и, вследствие этого, невозможность проведения радикального оперативного вмешательства. За последнее время опубликованы результаты клинических исследований по хирургическому лечению метастатической УМ, проведенных в отдельных онкологических институтах. В исследовании, проведенном на базе Curie Institute (Франция) из 798 пациентов с метастазами УМ в печень

250 пациентов были прооперированы. У 76 пациентов (29% из прооперированных) удалось выполнить визуально радикальное удаление метастазов (R0), что составило 9% всей популяции пациентов с метастазами. Медиана выживаемости в группе радикально прооперированных пациентов (R0) составила 27 мес против 11 мес в группе нерадикально прооперированных пациентов. При анализе этих данных следует принять во внимание также и то, что хирургическое лечение выполняли пациентам с благоприятным прогнозом (на основании биологических свойств первичной опухоли), объем операции был радикальным (R0). В другом одноцентровом исследовании из 73 пациентов с метастазами УМ в печень 35 пациентам были выполнены циторедуктивные операции. У прооперированных пациентов медиана общей продолжительности жизни составила 23 мес, в группе неоперированных пациентов — 6,8 мес. Таким образом, ретроспективные исследования показывают, что хирургическая резекция единичных метастатических очагов в печени может быть излечивающей при тщательном отборе пациентов.

- **Рекомендуется** пациентам с единичными метастазами в печени, которые могут быть оперированы радикально (в объеме R0-резекции), выполнение врачом-хирургом хирургического удаления метастазов в печени, как единственного проявления заболевания [37, 119-126]

Уровень убедительности рекомендаций А (уровень достоверности доказательств – 2).

**Комментарии:** В мета-анализ вошло 22 исследования, включивших 579 пациентов, которым было выполнена резекция печени. Медиана ВВП варьировала от 8 до 23 мес., а медиана ОВ – 14 – 41 мес. при сроке наблюдения от 9 до 59 мес. При этом для группы пациентов, которым удалось выполнить R0 -резекцию она составила 22-66мес., а для R2 резекции – 10-16мес., при этом снижение риска летального исхода наблюдалось на 48% при выполнении R0 по сравнению с R1/R2 (95% ДИ, 0.37-0.73). Также наблюдалось снижение риска летального исхода на 68% среди пациентов подвергшихся резекции по сравнению с пациентами, лечение которых не включало хирургическое вмешательство (ОР 0.32, 95% ДИ 0,22 - 0,46)[125].

- Рекомендуется пациентам с изолированным метастатическим поражением печени при адекватной функции печени выполнение врачом-онкологом радиочастотной абляции метастатических очагов в печени, что приводит к улучшению показателей выживаемости у этих пациентов [37, 119]

Уровень убедительности рекомендаций С (уровень достоверности доказательств – 4).

- Рекомендуется пациентам с изолированным метастатическим поражением печени при адекватной функции печени, суммарным объемом метастатического поражения печеночной ткани не более 75 % при отсутствии тромбоза портальных вен и признаков обструкции желчных путей выполнять врачом-онкологом трансартериальную химиоэмболизацию (ТАХЭ) метастазов меланомы в печени, что приводит к улучшению показателей выживаемости у этих пациентов [37, 119, 127, 128]

Уровень убедительности рекомендаций С (уровень достоверности доказательств – 4).

**Комментарий:** ТАХЭ печени выполняется с минимальным воздействием на интактную паренхиму. При узловом характере поражения выполняется селективная (суперселективная) трансартериальная химиоэмболизация с применением микросфер (диаметр 150 – 600 мкм) в растворе с химиопрепаратом, либо ТАХЭ насыщаемыми микросферами (с адсорбированным на их поверхности цитостатиком). При многоочаговом характере поражения выполняется жировая химиоэмболизация (жировая эмульсия + цитостатик). В случае билобарного поражения – проводится этапная подоловая ТАХЭ. На первом этапе – селективная ТАХЭ одной доли печени, через 4 – 6 недель – второй этап – селективная ТАХЭ другой доли печени. В качестве химиопрепарата применяют доксорубицин в дозировке 100 мг (на одну эмболизацию) или гемцитабин 1–2 г (на одну эмболизацию) или карбоплатин 450 мг (на одну эмболизацию).

Количество ТАХЭ может быть многократным. При изолированном метастатическом поражении печени ТАХЭ может выполняться в качестве первой линии лечения либо при неэффективности системного лечения. Локальный ответ в виде уменьшения опухолевых узлов в печени или стабилизация наблюдались после проведенного ТАХЭ печени примерно в 65-70 % случаев. Общая выживаемость у данной группы пациентов, рассчитанная методом Kaplan–Meier, составила: 1-летняя 51,0 ±9,5%; 2-летняя 34,0±15,2 %. Медиана выживаемости – 12,9 мес.

### **3.6.2. Лечение распространенных форм меланомы глаза. Системная терапия.**

**Введение в подраздел:** Для лечения метастатической / распространенной формы УМ применяют различные химиотерапевтические режимы (Уровень убедительности рекомендаций В (уровень достоверности доказательств – 2)).

**Комментарии:** режимы применения лекарственных препаратов приведены в Таблица 8

Таблица 8). Частота ответа варьирует от 0% до 20% с медианой выживаемости от 4 до 12 мес. В связи с этим УМ приобрела статус химиорезистентной, что привело к сомнению у многих специалистов по поводу целесообразности проведения химиотерапии. По данным С.В. Саакян и Т.В. Шириной пациенты, которые получали лечение у онкологов по поводу метастатической меланомы, в среднем жили в 3,4 раза дольше, чем пациенты, которым не проводилась терапия по поводу метастатической болезни[129]. Также представлены данные сравнительного анализа выживаемости за периоды с 1982 по 2009 г. и с 1975 по 1987 г. Выживаемость пациентов, которые получали лечение, была выше по сравнению с пациентами, которым не проводили лечение по поводу метастатической УМ (6,3 мес (95% ДИ 2,96-14,41) и 1,7 мес (95% ДИ 0,66-3,5), соответственно)[130]. Поэтому, несмотря на низкую эффективность химиотерапии, большинство экспертов по всему миру пришло к выводу о необходимости использования системной терапии у пациентов с метастатической УМ при отсутствии противопоказаний или тяжелого соматического статуса (ECOG 3-4). Одним из основных вариантов выбора терапии первой линии является участие пациента в клиническом исследовании (если есть такая возможность)

- **Рекомендуется** врачом-онкологом выполнить оценку состояния пациента по шкале ВОЗ/ECOG (см. Приложение Г), наличие сопутствующей патологии, ожидаемой

продолжительности жизни [37, 38, 131]

Уровень убедительности рекомендаций С (уровень достоверности доказательств – 5).

- **Рекомендуется** врачу-онкологу всем пациентам с метастатической увеальной меланомой и ожидаемой продолжительностью жизни более 3 мес. при отсутствии противопоказаний проводить монотерапию МКА блокаторами PD1 или комбинацией МКА блокаторов PD1 и CTLA4[132-138]

Уровень убедительности рекомендаций В (уровень достоверности доказательств – 2).

**Комментарии:** режимы применения лекарственных препаратов приведены в Таблица 8

**Таблица 8.** Режимы лекарственной терапии при метастатической или нерезектабельной увеальной меланоме

Схема терапии	Препарат	Доза	Путь введения	Дни введения	Длительность цикла, дни, режим	УДД/УРР	Ссылка
Монотерапия МКА блокаторами PD1	Ниволумаб**	3 мг/кг массы тела ИЛИ	в/в капельно 30-60 мин	1 раз в 14 дней	До прогрессирования или непереносимости	2В	[133, 136, 137, 139, 140]
	Ниволумаб**	240 мг	в/в капельно 30-60 мин	1 раз в 14 дней	До прогрессирования или непереносимости	5С	[141]
	Ниволумаб**	480 мг	в/в капельно 30-60 мин	1 раз в 28 дней	До прогрессирования или непереносимости	5С	[142]
	Пембролизумаб**	2 мг/кг массы тела	в/в капельно 30 мин	1 раз в 21 день	До прогрессирования или непереносимости	2В	[135, 138, 143-146]
	Пембролизумаб**	200 мг	в/в капельно 30 мин	1 раз в 21 день	До прогрессирования или непереносимости	5С	[147]
Комбинированная терапия МКА блокаторами PD1/CTLA4	Ниволумаб** (в один день с ипилимумабом**)	1 мг/кг	в/в капельно 30 минут	1 раз в 21 день	суммарно не более 4 введений	2В	[132, 134, 140, 148-150]
	Ипилимумаб** (в один день с ниволумабом**)	3мг/кг	в/в капельно 30 минут	1 раз в 21 день	суммарно не более 4 введений		
	Поддерживающая фаза: Ниволумаб**	3 мг/кг	в/в капельно	1 раз в 14 дней	До прогрессирования или непереносимости	2В	
	ИЛИ Поддерживающая фаза: Ниволумаб**	240 мг/кг	в/в капельно	1 раз в 14 дней	До прогрессирования или непереносимости	5С	[141]
	ИЛИ Поддерживающая фаза: Ниволумаб**	480 мг/кг	в/в капельно	1 раз в 28 дней	До прогрессирования или непереносимости	5С	[142]
Монохимиотерапия	Дакарбазин**	1000 мг/м <sup>2</sup>	в/в	1-й, цикл 21 или 28 дней	До прогрессирования или непереносимости	4С	[151-157]



	Дакарбазин**	250 мг/м <sup>2</sup>	в/в	1-й – 5-й, цикл или день 21 28	До прогрессирования или непереносимости	4С	[157]
	Ломустин**	130 мг/м <sup>2</sup>	внутри	день 1, цикл 42	До прогрессирования или непереносимости	4С	[158-160]
Полихимиотерапия	Цисплатин**	20 мг/м <sup>2</sup>	в/в	1-4	Цикл 28 дней, до прогрессирования или непереносимости	4С	[154, 161-163]
	#Винбластин**	2 мг/м <sup>2</sup>	в/в	1-4			
	Дакарбазин**	800 мг/м <sup>2</sup>	в/в	1			
Полихимиотерапия	#Паклитаксел**	175 мг/м <sup>2</sup>	в/в	1	Цикл 21 день, до прогрессирования или непереносимости	4С	[154, 164-166]
	#Карбоплатин**	AUC=5	в/в	1			
Полихимиотерапия	#Паклитаксел**	225 мг/м <sup>2</sup>	в/в	1	Цикл 21 день, до прогрессирования или непереносимости	<b>4С</b>	<b>[164]</b>
	#Карбоплатин**	AUC=6	в/в	1			

- **Рекомендуется** врачу-онкологу всем пациентам с метастатической увеальной меланомой и ожидаемой продолжительностью жизни более 3 мес. при прогрессировании на фоне монотерапии МКА блокаторами PD1 или комбинацией МКА блокаторов PD1 и CTLA4, ИЛИ, при наличии противопоказаний к началу или продолжению терапии МКА блокаторами PD1 или комбинацией МКА блокаторов PD1 и CTLA4 при отсутствии противопоказаний проводить моно- или полихимиотерапию. Режимы применения лекарственных препаратов приведены в таблице 8 [154-156, 163]

Уровень убедительности рекомендаций А (уровень достоверности доказательств – 2).

**Комментарии:** Прогноз пациентов с метастатической увеальной меланомой остается неблагоприятным. До сих пор нет эффективной терапии у данной подгруппы пациентов и медиана ОВ составляет примерно 12 мес. после выявления метастатического процесса. Принимая во внимание достижения в терапии меланомы кожи и несмотря на различную биологию УМ и МК, большинство экспертов рекомендуют проводить пациентам с метастатической УМ в качестве терапии первой линии (при отсутствии возможности принять участие в клиническом исследовании) иммунотерапию МКА блокаторами PD1 или комбинацией МКА блокаторов PD1 и CTLA4 [132-138]. Эффективность данной терапии с точки зрения ЧОО ниже, чем ЧОО при МК и в ряде случаев равна эффективности цитостатической химиотерапии при метастатической УМ, однако при проведении иммунотерапии МКА блокаторами PD1 или комбинацией МКА блокаторов PD1 и CTLA4 возможно рассчитывать на увеличение продолжительности жизни, особенно среди подгруппы пациентов с метастатической УМ, которые ответили на иммунотерапию МКА блокаторами PD1 или комбинацией МКА блокаторов PD1 и CTLA4 (однако исследования, однозначно подтверждающие данную гипотезу все еще проводятся). Исследование II фазы цитостатической химиотерапии (цисплатин, дакарбазин, винбластин), результаты которого были опубликована в 2017 году, включало 25 пациентов с метастатической УМ, медиана ОВ

для всех пациентов составила 13.0мес., медиана ВВП – 5.5мес. При этом медиана ОВ среди ответивших на лечение составила 21 мес., по сравнению с не ответившими на терапию – 7 мес. При этом ЧОО составила 20% (частичный ответ у 5 пациентов) и стабилизация болезни составила 48% (12 пациентов)[132, 163]

- **Рекомендуется** проводить округление фактических доз в пределах 5% от расчетных при проведении противоопухолевого лекарственного лечения при расчете доз препаратов на поверхность тела или вес [167, 168].

Уровень убедительности рекомендаций – С (уровень достоверности доказательств - 5)

- Всем пациентам с меланомой на фоне лечения МКА-блокаторами PD1 или CTLA4 **рекомендуется** проводить первоначальную радиологическую оценку ответа на лечение не ранее 12 недель от начала терапии (при отсутствии клинического ухудшения состояния пациента). Повторные исследования проводятся через 8–12 недель (при отсутствии клинического ухудшения состояния пациента) [169].

Уровень убедительности рекомендаций – С (уровень достоверности доказательств – 5).

- **Рекомендуется** для оценки ответа на лечение МКА-блокаторами PD1 или CTLA4 использовать модифицированные критерии ответа на лечение, которые допускают появление новых очагов (при отсутствии клинического ухудшения состояния пациента) [169] (Таблица 9).

Уровень убедительности рекомендаций – С (уровень достоверности доказательств – 5).

Таблица 9 Сравнение традиционных критериев (на примере RECIST) и критериев оценки ответа на МКА-блокаторы PD1 или CTLA4 (mRECIST или irRC)

Опухолевый ответ	RECIST	irRC
Полный ответ	Исчезновение всех очагов	Исчезновение всех очагов, в том числе новых
Частичный ответ	Уменьшение суммы максимальных диаметров таргетных очагов более чем на 30% при отсутствии прогрессирования со стороны других очагов поражения либо появления новых	Уменьшение суммы произведений поперечных диаметров таргетных и новых очагов более чем на 30%. Допускается появление новых очагов
Стабилизация	Уменьшение опухолевых образований менее чем на 30% или увеличение не более чем на 20% при отсутствии новых поражений	Уменьшение опухолевых образований менее чем на 30% при отсутствии новых поражений или увеличение не более чем на 20%. Допускается появление новых очагов
Прогрессирование	Увеличение суммы максимальных диаметров таргетных очагов более чем на 20% и/или появление новых очагов	Увеличение суммы произведений поперечных диаметров таргетных и новых очагов более чем на 20%

- При проведении химиотерапии оценку эффекта лечения **рекомендовано** проводить после каждого 2-го – 3-го цикла (каждые 7–12 нед). Для оценки эффекта терапии рекомендуется использовать оценку общего состояния пациента и методы лучевой диагностики, а также стандартные критерии ответа на цитостатическую терапию (RECIST 1.1 – см. [http://medradiology.moscow/d/1364488/d/no46\\_2018\\_recist\\_11.pdf](http://medradiology.moscow/d/1364488/d/no46_2018_recist_11.pdf)) [170, 171]).

### **3.7. Обезболивание.**

Принципы обезболивания и оптимального выбора противоболевой терапии у пациентов с метастатической увеальной меланомой хроническим болевым синдромом соответствуют принципам обезболивания, изложенным в клинических рекомендациях «Хронический болевой синдром у взрослых пациентов, нуждающихся в паллиативной медицинской помощи».

### **3.8 Сопутствующая терапия у пациентов метастатической увеальной увеальной меланомой.**

Принципы лечения и профилактики тошноты и рвоты у пациентов с увеальной меланомой соответствуют принципам, изложенным в методических рекомендациях «ПРОФИЛАКТИКА И ЛЕЧЕНИЕ ТОШНОТЫ И РВОТЫ» (Коллектив авторов: Владимирова Л. Ю., Гладков О. А., Когония Л. М., Королева И. А., Семиглазова Т. Ю. DOI: 10.18 027 / 2224–5057–2018–8–3s2–502–511, <https://rosoncoweb.ru/standarts/RUSSCO/2018/2018-35.pdf>)

Принципы лечения и профилактики костных осложнений у пациентов с увеальной меланомой соответствуют принципам, изложенным в методических рекомендациях «ИСПОЛЬЗОВАНИЕ ОСТЕОМОДИФИЦИРУЮЩИХ АГЕНТОВ ДЛЯ ПРОФИЛАКТИКИ И ЛЕЧЕНИЯ ПАТОЛОГИИ КОСТНОЙ ТКАНИ ПРИ ЗЛОКАЧЕСТВЕННЫХ НОВООБРАЗОВАНИЯХ» (Коллектив авторов: Манзюк Л. В., Багрова С. Г., Копп М. В., Кутукова С. И., Семиглазова Т. Ю. DOI: 10.18 027 / 2224–5057–2018–8–3s2–512–520, <https://rosoncoweb.ru/standarts/RUSSCO/2018/2018-36.pdf>)

Принципы профилактики и лечения инфекционных осложнений и фебрильной нейтропении у пациентов с увеальной меланомой соответствуют принципам, изложенным в методических рекомендациях «ЛЕЧЕНИЕ ИНФЕКЦИОННЫХ ОСЛОЖНЕНИЙ ФЕБРИЛЬНОЙ НЕЙТРОПЕНИИ И НАЗНАЧЕНИЕ КОЛОНИЕСТИМУЛИРУЮЩИХ ФАКТОРОВ» (Коллектив авторов: Сакаева Д. Д., Орлова Р. В., Шабаетова М. М. DOI: 10.18 027 / 2224–5057–2018–8–3s2–521–530, <https://rosoncoweb.ru/standarts/RUSSCO/2018/2018-37.pdf>)

Принципы профилактики и лечения гепатотоксичности у пациентов с увеальной меланомой соответствуют принципам, изложенным в методических рекомендациях «КОРРЕКЦИЯ ГЕПАТОТОКСИЧНОСТИ» (Коллектив авторов: Ткаченко П. Е., Ивашкин В. Т., Маевская М. В. DOI: 10.18 027 / 2224–5057–2018–8–3s2–531–544, <https://rosoncoweb.ru/standarts/RUSSCO/2018/2018-38.pdf>)

Принципы профилактики и лечения сердечно-сосудистых осложнений у пациентов с увеальной меланомой соответствуют принципам, изложенным в методических рекомендациях «ПРАКТИЧЕСКИЕ РЕКОМЕНДАЦИИ ПО КОРРЕКЦИИ КАРДИОВАСКУЛЯРНОЙ

ТОКСИЧНОСТИ ПРОТИВООПУХОЛЕВОЙ ЛЕКАРСТВЕННОЙ ТЕРАПИИ» (Коллектив авторов: Виценя М. В., Агеев Ф. Т., Гиляров М. Ю., Овчинников А. Г., Орлова Р. В., Полтавская М. Г., Сычева Е. А. DOI: 10.18 027 / 2224-5057-2018-8-3s2-545-563, <https://rosoncoweb.ru/standarts/RUSSCO/2018/2018-39.pdf>)

Принципы профилактики и лечения кожных осложнений у пациентов с увеальной меланомой соответствуют принципам, изложенным в методических рекомендациях «ПРАКТИЧЕСКИЕ РЕКОМЕНДАЦИИ ПО ЛЕКАРСТВЕННОМУ ЛЕЧЕНИЮ ДЕРМАТОЛОГИЧЕСКИХ РЕАКЦИЙ У ПАЦИЕНТОВ, ПОЛУЧАЮЩИХ ПРОТИВООПУХОЛЕВУЮ ЛЕКАРСТВЕННУЮ ТЕРАПИЮ» (Коллектив авторов: Королева И. А., Болотина Л. В., Гладков О. А., Горбунова В. А., Круглова Л. С., Манзюк Л. В., Орлова Р. В. DOI: 10.18 027 / 2224-5057-2018-8-3s2-564-574, <https://rosoncoweb.ru/standarts/RUSSCO/2018/2018-40.pdf>)

Принципы нутритивной поддержки у пациентов с увеальной меланомой соответствуют принципам, изложенным в методических рекомендациях «ПРАКТИЧЕСКИЕ РЕКОМЕНДАЦИИ ПО НУТРИТИВНОЙ ПОДДЕРЖКЕ ОНКОЛОГИЧЕСКИХ БОЛЬНЫХ № (Коллектив авторов: Сытов А. В., Лейдерман И. Н., Ломидзе С. В., Нехаев И. В., Хотеев А. Ж. DOI: 10.18 027 / 2224-5057-2018-8-3s2-575-583, <https://rosoncoweb.ru/standarts/RUSSCO/2018/2018-41.pdf>)

Принципы профилактики и лечения нефротоксичности у пациентов с увеальной меланомой соответствуют принципам, изложенным в методических рекомендациях «ПРАКТИЧЕСКИЕ РЕКОМЕНДАЦИИ ПО КОРРЕКЦИИ НЕФРОТОКСИЧНОСТИ ПРОТИВООПУХОЛЕВЫХ ПРЕПАРАТОВ» (Коллектив авторов: Громова Е.Г., Бирюкова Л.С., Джумабаева Б.Т., Курмуков И.А. DOI: 10.18 027 / 2224-5057-2018-8-3s2-591-603, <https://rosoncoweb.ru/standarts/RUSSCO/2018/2018-44.pdf>)

Принципы профилактики и лечения тромбоемболических осложнений у пациентов с увеальной меланомой соответствуют принципам, изложенным в методических рекомендациях «ПРАКТИЧЕСКИЕ РЕКОМЕНДАЦИИ ПО ПРОФИЛАКТИКЕ И ЛЕЧЕНИЮ ТРОМБОЭМБОЛИЧЕСКИХ ОСЛОЖНЕНИЙ У ОНКОЛОГИЧЕСКИХ БОЛЬНЫХ» (Коллектив авторов: Соимова О. В., Антух Э. А., Елизарова А. Л., Матвеева И. И., Сельчук В. Ю., Черкасов В. А., DOI: 10.18 027 / 2224-5057-2018-8-3s2-604-609, <https://rosoncoweb.ru/standarts/RUSSCO/2018/2018-45.pdf>)

Принципы профилактики и лечения последствий экстравазации лекарственных препаратов у пациентов с увеальной меланомой соответствуют принципам, изложенным в методических рекомендациях «РЕКОМЕНДАЦИИ ПО ЛЕЧЕНИЮ ПОСЛЕДСТВИЙ ЭКСТРАВАЗАЦИИ ПРОТИВООПУХОЛЕВЫХ ПРЕПАРАТОВ» (Коллектив авторов: Автор: Буйденко Ю. В. DOI: 10.18 027 / 2224-5057-2018-8-3s2-610-616, <https://rosoncoweb.ru/standarts/RUSSCO/2018/2018-46.pdf>)

Принципы профилактики и лечения иммуноопосредованных нежелательных явлений у пациентов с увеальной меланомой соответствуют принципам, изложенным в методических рекомендациях «ПРАКТИЧЕСКИЕ РЕКОМЕНДАЦИИ ПО УПРАВЛЕНИЮ

### **3.9 Диетотерапия.**

Диетотерапия не используется лечения меланомы глаза.

## 4. Реабилитация

- **Рекомендуется** протезирование глазным протезом после удаления глаза [33, 35, 172]

Уровень убедительности рекомендации С (уровень достоверности доказательств – 4)

- **Рекомендуется** проведение эктопротезирования после экзентерации орбиты [3, 25, 33-35, 172, 173]

Уровень убедительности рекомендации С (уровень достоверности доказательств – 4)

- **Рекомендуется** проводить коррекцию очками и (или) контактной линзой при развитии рефракционных нарушений после блокэксцизий [33, 35, 174, 175]

Уровень убедительности рекомендации В (уровень достоверности доказательств – 3)

- **Рекомендуется** проводить коррекцию контактной линзой с целью уменьшения светорассеяния [33, 35, 174, 175]

Уровень убедительности рекомендации В (уровень достоверности доказательств – 3)

- **Рекомендуется** проведение первичной пластики культи с имплантацией интраорбитального импланта для профилактики развития анофтальмического синдрома при отсутствии экстрабульбарного роста [33, 35, 176, 177].

Уровень убедительности рекомендации С (уровень достоверности доказательств – 5)

- **Рекомендуется** проведение отсроченной пластики культи с имплантацией интраорбитального импланта при развитии анофтальмического синдрома и при отсутствии рецидива в орбите [33, 35, 176, 177].

Уровень убедительности рекомендации С (уровень достоверности доказательств – 5).

## 5. Профилактика

- **Рекомендуется** соблюдение мер профилактики и регулярные профессиональные осмотры 1 раз в год населения, работающего с производственными и промышленными канцерогенными факторами [25, 33, 35, 178]

Уровень убедительности рекомендации С (уровень достоверности доказательств – 4)

- **Рекомендуется** направлять пациентов к врачу-офтальмологу в офтальмологические отделения, специализирующихся на лечении онкологических заболеваний глаз и проводящих локальное лечение первичной интраокулярной меланомы, при выявлении проминирующего образования, похожего на УМ [25, 33, 35, 40].

Уровень убедительности рекомендации С (уровень достоверности доказательств – 5)

- **Рекомендуется** регулярное динамическое пожизненное наблюдение врачом-офтальмологом и врачом-онкологом за пациентами, получившим лечение по поводу УМ, для более раннего выявления рецидива или прогрессирования заболевания. Сроки и необходимый объем обследования представлен в *Таблица 10*. В случаях, когда биопсия УМ не была проведена при локальном лечении (брахитерапия и др.) риск определяется по присутствующему у конкретного пациента наихудшему фактору прогноза[37]

Уровень убедительности рекомендации С (уровень достоверности доказательств – 5)

**Комментарий:** Рекомендуемый режим диспансерного наблюдения и содержание визитов диспансерного наблюдения приведены в

*Таблица 10. Факторы риска прогрессирования при увеальной меланоме приведены в Таблица 11. Если присутствует хотя бы один фактор неблагоприятного прогноза, то группа риска повышается. В случае проведения локального лечения без морфологической верификации диагноза следует ориентироваться на клиническую стадию TNM UICC (см. также таблицы 1-5) [37, 38, 68, 179, 180].*

**Таблица 10.** Рекомендуемый в рамках диспансерного наблюдения график обследований пациента с ранее установленным диагнозом, составленный на основании рекомендаций, данных в разделе «Диагностика» и на рисках возникновения прогрессирования болезни

Риск рецидива/прогрессирования	Осмотр офтальмолога (+ необходимая локальная диагностика)			Осмотр онколога		МРТ брюшной полости с в/в контрастом		КТ органов грудной клетки	
	1 год	2-3 год	4-10 год	1-3 год	4-10 год	1-3 год	4-10 год	1-3 год	4-10 год
Интервалы после окончания локального лечения									
Низкий риск	1 раз в 3 мес.	1 раз в 6 мес.	1 раз в 12 мес.	1 раз в 6 мес.	1 раз в 12 мес.	1 раз в 12 мес.	1 раз в 12 мес.	1 раз в 12 мес. или по показаниям	1 раз в 12 мес. или по показаниям

Средний риск	1 раз в 3 мес.	1 раз в 6 мес.	1 раз в 12 мес.	1 раз в 6 мес.	1 раз в 12 мес.	1 раз в 6 мес.	1 раз в 12 мес.	1 раз в 6 мес.	1 раз в 12 мес.
Высокий или очень высокий риск	1 раз в 3 мес.	1 раз в 6 мес.	1 раз в 12 мес.	1 раз в 3 мес.	1 раз в 12 мес.	1 раз в 6 мес.	1 раз в 12 мес.	1 раз в 6 мес.	1 раз в 12 мес.

**Таблица 11.** Факторы риска прогрессирования при увеальной меланоме [37, 38, 68, 179, 180].

Факторы/ Риск	Низкий риск	Средний	Высокий или очень высокий
<b>1. Стадия UICC TNM (см. Таблица 1 и Таблица 6)</b>	T1	T2–T3	T4
<b>2. Морфологические факторы (см. раздел 1.5.1.)</b>	Веретеночлеточная	Смешанноклеточная	Эпителиодноклеточная
<b>3. Прогностический класс (см. таблицу 7)</b>	Класс IA	Класс IB	Класс II (IIA и IIB)
<b>3А. Цитогенетические маркеры прогноза (см. таблицу 7)</b>	Дисомия по хромосоме 3 + Дисомия по хромосоме 8	Дисомия по хромосоме 3 + Аберрации хромосомы 8	Моносомия по хромосоме 3 <b>или</b> Делеция ее короткого плеча (3p)
<b>3В. Мутационные маркеры прогноза (см. таблицу 7)</b>	Отсутствие инактивации гена <i>BAP1</i> + Мутация в гене <i>EIF1AX</i> + Отсутствие мутаций в генах <i>SF3B1</i> и <i>SRSF2</i>	Отсутствие инактивации гена <i>BAP1</i> + (Отсутствие мутаций в гене <i>EIF1AX</i> <b>или</b> Мутация в гене <i>SF3B1</i> или <i>SRSF2</i> )	Инактивация гена <i>BAP1</i>

- **Рекомендуется** после лучевой, лазерной терапии и локальной эксцизии опухоли пациентов с интраокулярной увеальной меланомой осматривать врачом-офтальмологом каждые 3 месяца в течение первого года, далее 1 раз в 6 месяцев в течение последующих 2 лет, далее 1 раз в год – в последующие годы при безрецидивном течении заболевания пожизненно. [25, 33, 35, 40].

Уровень убедительности рекомендации С (уровень достоверности доказательств – 5)

**Комментарий:** в послеоперационном периоде у пациентов с локальной формой увеальной меланомы развивается лучевая реакция, проявляющаяся отеком ткани опухоли, усилением вторичной отслойки сетчатки, транзиторным повышением внутриглазного давления. Симптомы лучевой реакции могут периодически проявляться в течение года. В связи с этим динамическое наблюдение пациентов с локальной формой увеальной меланомы осуществляется врачом-офтальмологом с целью профилактики и лечения лучевой реакции.

- **Рекомендуется** обращать внимание на появление поздних осложнений после лучевого лечения. При выявлении поздних осложнений вопрос об их лечении рекомендуется индивидуально решать врачом-офтальмологом, специализирующемся на лечении онкологических заболеваний глаз. [25, 33, 35, 95]

Уровень убедительности рекомендации С (уровень достоверности доказательств – 5)



*Комментарии:* брахитерапия приводит к развитию ряда побочных лучевых эффектов (осложнений), которые наблюдаются как в ранние (до 6 месяцев), так и в поздние (после 6 месяцев) сроки. К ранним осложнениям после БТ относят: вторичную гипертензию, ограничение подвижности глаза, кровоизлияния в полость глаза, отек и гиперемия слизистой глаза и периорбитальных тканей, требующие своевременного выявления и лечения. К поздним осложнениям после БТ относят: лучевую катаракту, вторичную глаукому (в том числе неоваскулярную) гемофтальм, нейроретинопатию (вплоть до атрофии зрительного нерва), постлучевые изменения склеры (некроз), субатрофию глаза. Факторами риска возникновения поздних осложнений являются высокая доза облучения склеры, диаметр облученной склеры более 14 мм, преэквадриальная и юкстапапиллярная локализации опухоли, неоднократное органосохранное лечение (ТТТ, БТ). Внимание поликлинического врача-офтальмолога должно быть направлено на раннее выявление и коррекцию указанных осложнений.

- **Рекомендуется** проводить рентгенографию легких, МРТ (при невозможности МРТ – КТ с в/в контрастом) органов брюшной полости, осмотр у онколога для исключения метастатической болезни 1 – 2 раза в год в зависимости от рисков прогрессирования заболевания (Таблица 11) [25, 33, 35, 121, 179].

**Уровень убедительности рекомендаций С** (уровень достоверности доказательств – 5).

*Комментарий:* в проспективном рандомизированном клиническом исследовании среди пациентов с УМ и высоким риском прогрессирования (N=188) показано, что выполнение МРТ органов брюшной полости с в/в контрастированием каждые 6 месяцев после первичного локального лечения у офтальмологов выявило у 50% пациентов асимптомное метастатическое поражение печени в первые полтора года от первичного лечения (и 12 пациентам удалось выполнить R0 резекции метастазов в печени, как единственного проявления заболевания, которое выявлено своевременно)[43, 181]. Исследование, включающее прямое сравнение МРТ органов брюшной полости с в/в контрастированием и ПЭТ-КТ в режиме «все тело» с ФДГ продемонстрировало большую чувствительность МРТ (67% vs. 41%,  $p = 0.01$ ) [43].

## **Организация оказания медицинской помощи**

Медицинская помощь, за исключением медицинской помощи в рамках клинической апробации, в соответствии с федеральным законом от 21.11.2011 № 323-ФЗ (ред. От 25.05.2019) «Об основах охраны здоровья граждан в Российской Федерации», организуется и оказывается:

1. в соответствии с положением об организации оказания медицинской помощи по видам медицинской помощи, которое утверждается уполномоченным федеральным органом исполнительной власти;
2. в соответствии с порядком оказания помощи по профилю «онкология», обязательным для исполнения на территории Российской Федерации всеми медицинскими организациями;
3. на основе настоящих клинических рекомендаций;

4. с учетом стандартов медицинской помощи, утвержденных уполномоченным федеральным органом исполнительной власти.

Первичная специализированная медико-санитарная помощь при подозрении или выявлении первичной меланомы сосудистого тракта оказывается врачом-офтальмологом в офтальмологических отделениях, специализирующихся на оказании помощи пациентам с онкологическими заболеваниями глаза.

Для исключения метастатической болезни пациент направляется на консультацию к врачу-онкологу. При отсутствии метастатического поражения пациент направляется на лечение в офтальмологических отделениях, специализирующихся на оказании помощи пациентам с онкологическими заболеваниями глаза. При выявлении метастатического поражения при первичном обследовании и в ходе динамического наблюдения пациент направляется к врачу-онкологу.

При подтверждении наличия метастазов помощь оказывается врачом-онкологом и иными врачами-специалистами в центре амбулаторной онкологической помощи, либо в первичном онкологическом кабинете, первичном онкологическом отделении, поликлиническом отделении онкологического диспансера.

При подозрении или выявлении локальной (интраокулярной) формы увеальной меланомы пациент направляется на консультацию и лечение к врачу-офтальмологу в связи с соответствующей квалификацией специалиста в офтальмологическое отделение, специализирующееся на оказании помощи пациентам с онкологическими заболеваниями глаз. При подозрении или выявлении у пациента распространенной формы УМ врачи-терапевты, врачи-терапевты участковые, врачи общей практики (семейные врачи), врачи-специалисты (офтальмологи), средние медицинские работники в установленном порядке направляют пациента на консультацию в центр амбулаторной онкологической помощи либо в первичный онкологический кабинет, первичное онкологическое отделение медицинской организации для оказания ему первичной специализированной медико-санитарной помощи.

После установления диагноза УМ (офтальмологом любого уровня в регионе) пациент должен быть направлен офтальмологом (самостоятельно, без дополнительного визита пациента к онкологу) на МРТ, КТ органов брюшной полости с контрастированием и КТ органов грудной клетки для исключения диссеминации процесса.

При установленном диагнозе или подозрении на УМ (интраокулярная форма) в регионе пациент должен направляться к врачу-офтальмологу в связи с соответствующей квалификацией специалиста в офтальмологическое отделение, специализирующееся на оказании помощи пациентам с онкологическими заболеваниями глаз для постановки (подтверждения) диагноза и определения объема и характера локального лечения.

При выявлении (подозрении) диссеминации УМ при первичном обращении к врачу в регионе пациент направляется на консультацию онколога в онкологический диспансер (центр) для уточнения характера процесса. При исключении генерализации УМ - к врачу-офтальмологу в

офтальмологическое отделение, специализирующееся на оказании помощи пациентам с онкологическими заболеваниями глаз для установления диагноза и определения необходимости локального лечения.

После завершения локального лечения пациент направляется на диспансерное наблюдение в регион к офтальмологу и онкологу. После локального лечения опухоли врач-офтальмолог осматривает пациента каждые 3 месяца в течение первого года, далее 1 раз в 6 месяцев в течение последующих 2 лет, далее 1 раз в год – в последующие годы при безрецидивном течении заболевания пожизненно.

Консультация в центре амбулаторной онкологической помощи, либо в первичном онкологическом кабинете, первичном онкологическом отделении медицинской организации должна быть проведена не позднее 5 рабочих дней с даты выдачи направления на консультацию. При подозрении на дистантный метастаз врач-онколог центра амбулаторной онкологической помощи (в случае отсутствия центра амбулаторной онкологической помощи врач-онколог первичного онкологического кабинета или первичного онкологического отделения) организует взятие биопсийного (операционного) материала, а также организует выполнение иных диагностических исследований, необходимых для установления диагноза, включая распространенность онкологического процесса и стадию заболевания.

При подозрении на дистантный метастаз врач-онколог в случае невозможности взятия в медицинской организации, в составе которой организован центр амбулаторной онкологической помощи (первичный онкологический кабинет, первичное онкологическое отделение), биопсийного (операционного) материала, проведения иных диагностических исследований пациент направляется лечащим врачом в онкологический диспансер или в медицинскую организацию, оказывающую медицинскую помощь пациентам с онкологическими заболеваниями.

Срок выполнения патологоанатомических исследований, необходимых для гистологической верификации злокачественного новообразования, не должен превышать 15 рабочих дней с даты поступления биопсийного (операционного) материала в патологоанатомическое бюро (отделение).

При подозрении и (или) выявлении у пациента онкологического заболевания в ходе оказания ему скорой медицинской помощи таких пациентов переводят или направляют в медицинские организации, оказывающие медицинскую помощь пациентам с онкологическими заболеваниями, для определения тактики ведения и необходимости применения дополнительно других методов специализированного противоопухолевого лечения. При подозрении или выявлении локальной (интраокулярной) формы УМ пациент направляется на консультацию и лечение к врачу-офтальмологу в офтальмологическое отделение, специализирующееся на оказании помощи пациентам с онкологическими заболеваниями глаз.

Врач-онколог центра амбулаторной онкологической помощи (первичного онкологического кабинета, первичного онкологического отделения) при подозрении на внутриглазную меланому исключает диссеминацию опухоли и направляет пациента к врачу-офтальмологу в

офтальмологическое отделение, специализирующееся на оказании помощи пациентам с онкологическими заболеваниями глаз.

Срок начала оказания специализированной, за исключением высокотехнологичной, медицинской помощи пациентам с онкологическими заболеваниями в медицинской организации, оказывающей медицинскую помощь пациентам с онкологическими заболеваниями, не должен превышать 14 календарных дней с даты гистологической верификации или инструментального подтверждения (при органосохраняющих операциях) злокачественного новообразования или 14 календарных дней с даты установления предварительного диагноза злокачественного новообразования (в случае отсутствия медицинских показаний для проведения патологоанатомических исследований в амбулаторных условиях).

Специализированная, в том числе высокотехнологичная, медицинская помощь при увеальной меланоме оказывается врачами-офтальмологами, специализирующихся на лечении онкологических заболеваний глаз, врачами-радиотерапевтами в офтальмологическое отделение, специализирующееся на оказании помощи пациентам с онкологическими заболеваниями глаз, имеющих лицензию, необходимую материально-техническую базу, сертифицированных специалистов, в стационарных условиях и условиях дневного стационара и включает в себя профилактику, диагностику, лечение онкологических заболеваний, требующих использования специальных методов и сложных уникальных медицинских технологий, а также медицинскую реабилитацию.

При выявлении локальной формы увеальной меланомы в медицинской организации, специализирующееся на оказании помощи пациентам с онкологическими заболеваниями глаз, тактика медицинского обследования и лечения устанавливается консилиумом врачей-онкологов, врачей-радиотерапевтов, врачей-офтальмологов с привлечением при необходимости других врачей-специалистов. Решение консилиума врачей оформляется протоколом, подписывается участниками консилиума врачей и вносится в медицинскую документацию пациента.

Специализированная, в том числе высокотехнологичная, медицинская помощь при метастатической увеальной меланоме оказывается врачами-онкологами, врачами-радиотерапевтами в онкологическом диспансере или в медицинских организациях, оказывающих медицинскую помощь пациентам с онкологическими заболеваниями, имеющих лицензию, необходимую материально-техническую базу, сертифицированных специалистов, в стационарных условиях и условиях дневного стационара и включает в себя профилактику, диагностику, лечение онкологических заболеваний, требующих использования специальных методов и сложных уникальных медицинских технологий, а также медицинскую реабилитацию.

Показания для госпитализации в круглосуточный или дневной стационар медицинской организации, оказывающей специализированную, в том числе высокотехнологичную медицинскую помощь по профилю «онкология» определяются консилиумом врачей-онкологов и врачей-радиотерапевтов, с привлечением при необходимости других врачей-специалистов.

Показанием для госпитализации в медицинскую организацию в экстренной или неотложной форме является:

1. наличии осложнений онкологического заболевания, требующих оказания ему специализированной медицинской помощи в экстренной и неотложной форме;
2. наличие осложнений лечения (хирургическое вмешательство, лучевая терапия, лекарственная терапия и т.д.) онкологического заболевания.

Показанием для госпитализации в медицинскую организацию в плановой форме является:

1. необходимость выполнения сложных интервенционных диагностических медицинских вмешательств, требующих последующего наблюдения в условиях круглосуточного или дневного стационара;
2. наличие показаний к специализированному противоопухолевому лечению (хирургическое вмешательство, лучевая терапия, в том числе контактная, дистанционная и другие виды лучевой терапии, лекарственная терапия и др.), требующему наблюдения в условиях круглосуточного или дневного стационара.

Показанием к выписке пациента из медицинской организации является:

1. завершение курса лечения, или одного из этапов оказания специализированной, в том числе высокотехнологичной медицинской помощи, в условиях круглосуточного или дневного стационара при условии отсутствия осложнений лечения, требующих медикаментозной коррекции и/или медицинских вмешательств в стационарных условиях;
2. отказ пациента или его законного представителя от специализированной, в том числе высокотехнологичной медицинской помощи в условиях круглосуточного или дневного стационара, установленной консилиумом медицинской организации, оказывающей онкологическую помощь при условии отсутствия осложнений основного заболевания и/или лечения, требующих медикаментозной коррекции и/или медицинских вмешательств в стационарных условиях;
3. необходимость перевода пациента в другую медицинскую организацию по соответствующему профилю оказания медицинской помощи. Заключение о целесообразности перевода пациента в профильную медицинскую организацию осуществляется после предварительной консультации по предоставленным медицинским документам и/или предварительного осмотра пациента врачами специалистами медицинской организации, в которую планируется перевод.

## 6. Дополнительная информация, влияющая на течение и исход заболевания

Таблица 12. Прогностические факторы при увеальной меланоме (UICC TNM 8 пересмотр) [31]

Факторы прогноза	
Основные	Наибольший диаметр первичной опухоли
	Стадия по первичной опухоли (T UICC) (чем больше стадия, тем хуже прогноз)
Дополнительные	Экстрасклеральное распространение
	Локализация (меланомы радужки обычно меньшего размера в момент постановки диагноза, чем опухоли цилиарного тела)
	Морфологический тип: веретенчатый тип более благоприятный, чем эпителиоидный
	Митотическая активность
	Наличие микроваскулярной инвазии
Дополнительные новые	Молекулярный профиль опухоли (4 прогностических класса)

# Критерии оценки качества медицинской помощи

Таблица 13. Критерии оценки качества медицинской помощи

№ п/п	Критерии качества	Оценка выполнения
1	Выполнена биомикроскопия глаза и/или гониоскопия и/или офтальмоскопия в условиях миопии	Да/Нет
2	Выполнено ультразвуковое исследование глазного яблока при МХ и цилиарного тела, включая ультразвуковую биомикроскопию меланомы радужки и/или флюоресцентная ангиография МХ и/или оптическая когерентная томография МХ и/или компьютерная томография орбит и головного мозга и/или магнитно-резонансная томография орбит и головного мозга и/или генетические исследования и/или обследование пациента для исключения отдаленных метастазов и/или компьютерная томография внутренних органов и/или магнитно-резонансная томография внутренних органов и/или позитронно-эмиссионная томография внутренних органов для выявления метастатической болезни	Да/Нет
3	Выполнена лазеркоагуляция и/или брахитерапия и/или блокэксцизия и/или энуклеация	Да/Нет
4	Выполнено патолого-анатомическое исследование биопсийного (операционного) материала опухоли глаза до начала лечения или после удаления опухоли глаза (в случае, если первичное лечение – хирургическое)	Да/Нет
5	Проведено молекулярное профилирование опухоли при патолого-анатомическом или цитологическом исследовании опухоли глаза	Да/Нет
6	Выполнено определение группы индивидуального риска и прогноза	Да/Нет

# Список литературы

1. Mallone S, De Vries E, Guzzo M, Midena E, Verne J, Coebergh JW, Marcos-Gragera R, Ardanaz E, Martinez R, Chirlaque MD *et al*: **Descriptive epidemiology of malignant mucosal and uveal melanomas and adnexal skin carcinomas in Europe.** *Eur J Cancer* 2012, **48**(8):1167-1175.
2. Steeb T, Hayani KM, Forster P, Liegl R, Toussaint F, Schlaak M, Berking C, Heppt MV: **Guidelines for uveal melanoma: a critical appraisal of systematically identified guidelines using the AGREE II and AGREE-REX instrument.** *J Cancer Res Clin Oncol* 2020.
3. Rao YJ, Sein J, Badiyan S, Schwarz JK, DeWees T, Grigsby P, Rao PK: **Patterns of care and survival outcomes after treatment for uveal melanoma in the post-coms era (2004-2013): a surveillance, epidemiology, and end results analysis.** *J Contemp Brachytherapy* 2017, **9**(5):453-465.
4. Singh N, Bergman L, Seregard S, Singh AD: **Uveal Melanoma: Epidemiologic Aspects.** In: *Clinical Ophthalmic Oncology: Uveal Tumors.* edn. Edited by Damato B, Singh AD. Berlin, Heidelberg: Springer Berlin Heidelberg; 2014: 75-87.
5. van Hees CL, de Boer A, Jager MJ, Bleeker JC, Kakebeeke HM, Crijns MB, Vandenbroucke JP, Bergman W: **Are atypical nevi a risk factor for uveal melanoma? A case-control study.** *J Invest Dermatol* 1994, **103**(2):202-205.
6. Guenel P, Laforest L, Cyr D, Fevotte J, Sabroe S, Dufour C, Lutz JM, Lynge E: **Occupational risk factors, ultraviolet radiation, and ocular melanoma: a case-control study in France.** *Cancer Causes Control* 2001, **12**(5):451-459.
7. Shah CP, Weis E, Lajous M, Shields JA, Shields CL: **Intermittent and chronic ultraviolet light exposure and uveal melanoma: a meta-analysis.** *Ophthalmology* 2005, **112**(9):1599-1607.
8. Aronow ME, Topham AK, Singh AD: **Uveal Melanoma: 5-Year Update on Incidence, Treatment, and Survival (SEER 1973-2013).** *Ocul Oncol Pathol* 2018, **4**(3):145-151.
9. Singh AD, Topham A: **Incidence of uveal melanoma in the United States: 1973-1997.** *Ophthalmology* 2003, **110**(5):956-961.
10. Singh AD, Turell ME, Topham AK: **Uveal melanoma: trends in incidence, treatment, and survival.** *Ophthalmology* 2011, **118**(9):1881-1885.
11. Schmidt-Pokrzywniak A, Jockel KH, Bornfeld N, Sauerwein W, Stang A: **Positive interaction between light iris color and ultraviolet radiation in relation to the risk of uveal melanoma: a case-control study.** *Ophthalmology* 2009, **116**(2):340-348.
12. Seddon JM, Gragoudas ES, Glynn RJ, Egan KM, Albert DM, Blitzer PH: **Host factors, UV radiation, and risk of uveal melanoma. A case-control study.** *Arch Ophthalmol* 1990, **108**(9):1274-1280.



13. Holly EA, Aston DA, Char DH, Kristiansen JJ, Ahn DK: **Uveal melanoma in relation to ultraviolet light exposure and host factors.** *Cancer Res* 1990, **50**(18):5773-5777.
14. Richtig E, Langmann G, Mullner K, Smolle J: **Ocular melanoma: epidemiology, clinical presentation and relationship with dysplastic nevi.** *Ophthalmologica* 2004, **218**(2):111-114.
15. Hammer H, Olah J, Toth-Molnar E: **Dysplastic nevi are a risk factor for uveal melanoma.** *Eur J Ophthalmol* 1996, **6**(4):472-474.
16. Bajaj MS, Khurajam N, Sen S, Pushker N: **Congenital melanocytoma manifesting as proptosis with multiple cutaneous melanocytic nevi and oculodermal melanosis.** *Arch Ophthalmol* 2009, **127**(7):937-939.
17. Al-Sadhan Y, Shawaf S, Tabbara K: **Oculodermal melanosis with choroidal melanoma in a black patient: a case report.** *Eye (Lond)* 2006, **20**(12):1437-1438.
18. Jay B: **Malignant melanoma of the orbit in a case of oculodermal melanosis. (Naevus of Ota).** *Br J Ophthalmol* 1965, **49**(7):359-363.
19. Toomey CB, Fraser K, Thorson JA, Goldbaum MH, Lin JH: **GNAQ and PMS1 Mutations Associated with Uveal Melanoma, Ocular Surface Melanosis, and Nevus of Ota.** *Ocul Oncol Pathol* 2019, **5**(4):267-272.
20. Lopez-Caballero C, Saornil-Alvarez MA, Blanco-Mateos G, Frutos-Baraja JM, Lopez-Lara F, Gonzalez-Sansegundo C: **[Choroidal melanoma in ocular melanosis].** *Arch Soc Esp Oftalmol* 2003, **78**(2):99-102.
21. Stoll A: **[A case from practice (345). 1. Suspicion of right-sided choroid melanoma--right-sided ocular melanosis. 2. Suspicion of type II neurofibromatosis--status following surgery of right-sided acoustic neurinoma in 1992].** *Praxis (Bern 1994)* 1996, **85**(13):420-421.
22. Jordano J, Carreras B, Jr., Serrano D, Robles J, Guirao A: **[Precancerous and cancerous melanosis of ocular localization].** *Rev Clin Esp* 1979, **152**(2):117-121.
23. Manschot WA: **Congenital ocular melanosis, conjunctival naevus, conjunctival melanosis, conjunctival melanoma.** *Ophthalmologica* 1966, **152**(6):495-505.
24. Obarrio P, Deane LC: **Ocular Melanosis-Its Surgical and Radium Aspects: Case Report.** *Cal West Med* 1927, **27**(4):506-508.
25. Бровкина АФ (ed.): **Офтальмоонкология: руководство для врачей** Москва: Медицина; 2002.
26. Virgili G, Gatta G, Ciccolallo L, Capocaccia R, Biggeri A, Crocetti E, Lutz JM, Paci E, Group EW: **Incidence of uveal melanoma in Europe.** *Ophthalmology* 2007, **114**(12):2309-2315.

27. Seregard S: **Posterior uveal melanoma. The Swedish perspective.** *Acta Ophthalmol Scand* 1996, **74**(4):315-329.
28. Singh AD, Bergman L, Seregard S: **Uveal melanoma: epidemiologic aspects.** *Ophthalmol Clin North Am* 2005, **18**(1):75-84, viii.
29. Гришина ЕЕ, Лернер МЮ, Гемджян ЭГ: **Эпидемиология увеальной меланомы в г. Москве.** *Альманах клинической медицины* 2017, **45**(4):321-325.
30. **WHO Classification of Skin Tumours**, 4th edn; 2018.
31. Brierley J, Gospodarowicz MK, Wittekind C (eds.): **TNM classification of malignant tumours**, Eighth edition edn. Oxford, UK ; Hoboken, NJ: John Wiley & Sons, Inc; 2017.
32. Shields JA (ed.): **Diagnosis and management of intraocular tumors** St. Louis: The C.V. Mosby Company; 1983.
33. Нероев ВВ (ed.): **Офтальмология. Клинические рекомендации** Москва: ГЭОТАР-Медиа; 2019.
34. Бровкина АФ, Панова ИЕ, Саакян СВ: **Офтальмоонкология: новое за последние два десятилетия.** *Вестник офтальмологии* 2014, **130**(6):13-19.
35. Бровкина АФ, Астахов ЮС (eds.): **Руководство по клинической офтальмологии.** Москва: МИА; 2014.
36. Аветисов СЭ, Егоров ЕА, Мошетова ЛК, Нероев ВВ, Тахчиди ХП (eds.): **Офтальмология. Национальное руководство 2edn.** Москва: ГЭОТАР-Медиа; 2018.
37. Coit DG, Thompson JA, Albertini M, Barker C, Carson WEr, Contreras C, Daniels GA, DiMaio D, Durham A, Fields RC *et al*: **NCCN Clinical Practice Guidelines in Oncology. Uveal Melanoma. Version 1.2019.** In.: National Comprehensive Cancer Network; 2019: 24.
38. Rao PK, Barker C, Coit DG, Joseph RW, Materin M, Rengan R, Sosman J, Thompson JA, Albertini MR, Boland G *et al*: **NCCN Guidelines Insights: Uveal Melanoma, Version 1.2019.** *J Natl Compr Canc Netw* 2020, **18**(2):120-131.
39. Barker CA, Salama AK: **New NCCN Guidelines for Uveal Melanoma and Treatment of Recurrent or Progressive Distant Metastatic Melanoma.** *J Natl Compr Canc Netw* 2018, **16**(5S):646-650.
40. Nathan P, Cohen V, Coupland S, Curtis K, Damato B, Evans J, Fenwick S, Kirkpatrick L, Li O, Marshall E *et al*: **Uveal Melanoma UK National Guidelines.** *Eur J Cancer* 2015, **51**(16):2404-2412.
41. Nayman T, Bostan C, Logan P, Burnier MN, Jr.: **Uveal Melanoma Risk Factors: A Systematic Review of Meta-Analyses.** *Curr Eye Res* 2017, **42**(8):1085-1093.

42. Панова ИЕ, Власова ОС, Гюнтнер ЕИ, Самкович ЕВ, Шаманова АЮ: **Клинико-инструментальные критерии риска метастазирования меланомы хориоидеи.** *Российский офтальмологический журнал* 2019, **12(3):30-36.**
43. Diener-West M, Reynolds SM, Agugliaro DJ, Caldwell R, Cumming K, Earle JD, Green DL, Hawkins BS, Hayman J, Jaiyesimi I *et al*: **Screening for metastasis from choroidal melanoma: the Collaborative Ocular Melanoma Study Group Report 23.** *J Clin Oncol* 2004, **22(12):2438-2444.**
44. Cheng CI, Park SS, Aronowitz P: **More than Meets the Eye: Metastatic Uveal Melanoma.** *J Gen Intern Med* 2016, **31(11):1397.**
45. Казимирова ЕГ, Гришина ЕЕ: **Ранняя диагностика метастатической увеальной меланомы: современные возможности и перспективы развития.** *Современная онкология* 2008, **1(10):37-41.**
46. Гришина ЕЕ, Степанова ЕА, Богатырев ФМ: **Диагностика метастатической увеальной меланомы. Что изменилось за 10 лет?** . *Альманах клинической медицины* 2019, **47(8):712-720.**
47. **Histopathologic characteristics of uveal melanomas in eyes enucleated from the Collaborative Ocular Melanoma Study. COMS report no. 6.** *Am J Ophthalmol* 1998, **125(6):745-766.**
48. Singh H, Coupland SE: **Dataset for histopathological reporting of uveal melanoma** In: *Standards and datasets for reporting cancers V4, G056.* Edited by Pathologists TRCo. Registered charity in England and Wales, no. 261035; 2017.
49. Albert D, Syed N, Cancer Committee CoAP: **Protocol for the examination of specimens from patients with uveal melanoma: a basis for checklists.** *Arch Pathol Lab Med* 2001, **125(9):1177-1182.**
50. Nudleman E, Harbour JW: **Evaluation Of The Role Of Liver Function Tests In Screening For Metastatic Uveal Melanoma.** *Investigative Ophthalmology & Visual Science* 2012, **53(14):3420-3420.**
51. Diorio C, Bergeron D, Berchi C, Rousseau A: **Are liver function tests relevant for early detection of liver metastasis of uveal melanoma?** *Acta Ophthalmologica* 2011, **89.**
52. Triozzi PL, Singh AD: **Blood biomarkers for uveal melanoma.** *Future Oncol* 2012, **8(2):205-215.**
53. Mouriaux F, Diorio C, Bergeron D, Berchi C, Rousseau A: **Liver function testing is not helpful for early diagnosis of metastatic uveal melanoma.** *Ophthalmology* 2012, **119(8):1590-1595.**
54. Bande Rodriguez MF, Fernandez Marta B, Lago Baameiro N, Santiago-Varela M, Silva-Rodriguez P, Blanco-Teijeiro MJ, Pardo Perez M, Pineiro Ces A: **Blood Biomarkers of Uveal Melanoma: Current Perspectives.** *Clin Ophthalmol* 2020, **14:157-169.**

55. Kaiserman I, Amer R, Pe'er J: **Liver function tests in metastatic uveal melanoma.** *Am J Ophthalmol* 2004, **137**(2):236-243.
56. Нероев ВВ, Саакян СВ, Амирян АГ, Кружкова ГВ: **Ультразвуковой денситометрический анализ структуры увеальной меланомы.** *Российский офтальмологический журнал* 2012(2):45-48.
57. Ivekovic R, Lovrencic-Huzjan A, Mandic Z, Talan-Hranilovic J: **Color Doppler flow imaging of ocular tumors.** *Croat Med J* 2000, **41**(1):72-75.
58. Maberly DA, Pavlin CJ, McGowan HD, Foster FS, Simpson ER: **Ultrasound biomicroscopic imaging of the anterior aspect of peripheral choroidal melanomas.** *Am J Ophthalmol* 1997, **123**(4):506-514.
59. Бровкина АФ, Склярова НВ, Юровская НН: **Флюоресцентная ангиография в диагностике беспигментных меланом хориоидеи.** *Вестник Офтальмологии* 2004, **120**(6):8-11.
60. Мякошина ЕБ: **Комплексная диагностика начальной меланомы хориоидеи.** *Russian Electronic Journal of radiology* 2016, **6**(4):19-28.
61. Нероев ВВ, Саакян СВ, Мякошина ЕБ, Юровская НН, Рябина МВ, Зайцева ОВ, Лысенко ВС: **Дифференциальная диагностика начальной меланомы хориоидеи центральной локализации и поздней стадии возрастной макулярной дегенерации.** *Вестник офтальмологии* 2013, **1**:39-45.
62. Саакян СВ, Нероев ВВ, Юровская НН, Рябина МВ, Мякошина ЕБ, Пармон ЯВ: **Оптическая когерентная томография опухоле-ассоциированных изменений сетчатки при новообразованиях хориоидеи.** *Российский офтальмологический журнал* 2009(2):35-41.
63. Саакян СВ, Мякошина ЕБ, Юровская НН: **Спектральная оптическая когерентная томография в оценке эффективности транспупиллярной термотерапии начальной меланомы хориоидеи** *Вестник офтальмологии* 2013(3):32-37.
64. Shields CL, Ganguly A, Bianciotto CG, Turaka K, Tavallali A, Shields JA: **Prognosis of uveal melanoma in 500 cases using genetic testing of fine-needle aspiration biopsy specimens.** *Ophthalmology* 2011, **118**(2):396-401.
65. Ferreira TA, Grech Fonk L, Jaarsma-Coes MG, van Haren GGR, Marinkovic M, Beenakker JM: **MRI of Uveal Melanoma.** *Cancers (Basel)* 2019, **11**(3).
66. Purohit BS, Vargas MI, Ailianou A, Merlini L, Poletti PA, Platon A, Delattre BM, Rager O, Burkhardt K, Becker M: **Orbital tumours and tumour-like lesions: exploring the armamentarium of multiparametric imaging.** *Insights Imaging* 2016, **7**(1):43-68.
67. de Keizer RJ, Vielvoye GJ, de Wolff-Rouendaal D: **CT-scan and intraocular tumours: detection and assessment of size and extrascleral growth of uveal melanomas.** *Doc Ophthalmol*

68. Marshall E, Romaniuk C, Ghaneh P, Wong H, McKay M, Chopra M, Coupland SE, Damato BE: **MRI in the detection of hepatic metastases from high-risk uveal melanoma: a prospective study in 188 patients.** *Br J Ophthalmol* 2013, **97**(2):159-163.
69. Damato B, Eleuteri A, Taktak AF, Coupland SE: **Estimating prognosis for survival after treatment of choroidal melanoma.** *Prog Retin Eye Res* 2011, **30**(5):285-295.
70. Francis JH, Patel SP, Gombos DS, Carvajal RD: **Surveillance options for patients with uveal melanoma following definitive management.** *Am Soc Clin Oncol Educ Book* 2013:382-387.
71. Maeda T, Tateishi U, Suzuki S, Arai Y, Kim EE, Sugimura K: **Magnetic resonance screening trial for hepatic metastasis in patients with locally controlled choroidal melanoma.** *Jpn J Clin Oncol* 2007, **37**(4):282-286.
72. Balasubramanya R, Selvarajan SK, Cox M, Joshi G, Deshmukh S, Mitchell DG, O'Kane P: **Imaging of ocular melanoma metastasis.** *Br J Radiol* 2016, **89**(1065):20160092.
73. Diener-West M, Reynolds SM, Agugliaro DJ, Caldwell R, Cumming K, Earle JD, Hawkins BS, Hayman JA, Jaiyesimi I, Jampol LM *et al*: **Development of metastatic disease after enrollment in the COMS trials for treatment of choroidal melanoma: Collaborative Ocular Melanoma Study Group Report No. 26.** *Arch Ophthalmol* 2005, **123**(12):1639-1643.
74. Orcurto V, Denys A, Voelter V, Schalenbourg A, Schnyder P, Zografos L, Leyvraz S, Delaloye AB, Prior JO: **(18)F-fluorodeoxyglucose positron emission tomography/computed tomography and magnetic resonance imaging in patients with liver metastases from uveal melanoma: results from a pilot study.** *Melanoma Res* 2012, **22**(1):63-69.
75. Servois V, Mariani P, Malhaire C, Petras S, Piperno-Neumann S, Plancher C, Levy-Gabriel C, Lumbroso-le Rouic L, Desjardins L, Salmon RJ: **Preoperative staging of liver metastases from uveal melanoma by magnetic resonance imaging (MRI) and fluorodeoxyglucose-positron emission tomography (FDG-PET).** *Eur J Surg Oncol* 2010, **36**(2):189-194.
76. Patel M, Winston CB, Marr BP, Carvajal RD, Schwartz GK, Wolchok J, Busam K, Abramson DH: **Characterization of computed tomography scan abnormalities in patients with biopsy-proven hepatic metastases from uveal melanoma.** *Arch Ophthalmol* 2011, **129**(12):1576-1582.
77. Seider MI, Berry DE, Scheffler AC, Materin M, Stinnett S, Mruthyunjaya P, Ocular Oncology Study C: **Multi-center analysis of intraocular biopsy technique and outcomes for uveal melanoma: Ocular Oncology Study Consortium report 4.** *Graefes Arch Clin Exp Ophthalmol* 2020, **258**(2):427-435.
78. Gaviani P, Mullins ME, Braga TA, Hedley-Whyte ET, Halpern EF, Schaefer PS, Henson JW: **Improved detection of metastatic melanoma by T2\*-weighted imaging.** *AJNR Am J Neuroradiol* 2006, **27**(3):605-608.

79. Gramsch C, Goricke SL, Behrens F, Zimmer L, Schadendorf D, Krasny A, Forsting M, Schlamann MU: **Isolated cerebral susceptibility artefacts in patients with malignant melanoma: metastasis or not?** *Eur Radiol* 2013, **23**(9):2622-2627.
80. Манохина ИК, Склярова НВ, Саакян СВ, Залетаев ДВ: **Статус метилирования промоторных областей некоторых генов – супрессоров онкогенеза в увеальных меланомах.** *Молекулярная медицина* 2009(2):53-56.
81. Саакян СВ, Амирян АГ, Цыганков АЮ, Логинов ВИ: **Роль молекулярно-генетических факторов в патогенезе увеальной меланомы.** *Молекулярная медицина* 2017, **15**(6):46-51.
82. Саакян СВ, Амирян АГ, Цыганков АЮ, Бурденный АМ: **Анализ статуса метилирования CpG-островков генов-супрессоров опухолевого роста RASSF1A и SEMA3B при увеальной меланоме.** *Молекулярная медицина* 2018, **16**(1):51-54.
83. Зарецкий АР, Яровая ВА, Чудакова ЛВ, Назарова ВВ, Демидов ЛВ, Яровой АА: **Опыт молекулярного тестирования увеальной меланомы I–III стадии при консервативном и хирургическом лечении.** *Вопросы онкологии* 2018(5):625-632.
84. Robertson AG, Shih J, Yau C, Gibb EA, Oba J, Mungall KL, Hess JM, Uzunangelov V, Walter V, Danilova L *et al*: **Integrative Analysis Identifies Four Molecular and Clinical Subsets in Uveal Melanoma.** *Cancer Cell* 2017, **32**(2):204-220 e215.
85. Folberg R, Rummelt V, Parys-Van Ginderdeuren R, Hwang T, Woolson RF, Pe'er J, Gruman LM: **The prognostic value of tumor blood vessel morphology in primary uveal melanoma.** *Ophthalmology* 1993, **100**(9):1389-1398.
86. Prescher G, Bornfeld N, Hirche H, Horsthemke B, Jockel KH, Becher R: **Prognostic implications of monosomy 3 in uveal melanoma.** *Lancet* 1996, **347**(9010):1222-1225.
87. White VA, Chambers JD, Courtright PD, Chang WY, Horsman DE: **Correlation of cytogenetic abnormalities with the outcome of patients with uveal melanoma.** *Cancer* 1998, **83**(2):354-359.
88. Kilic E, van Gils W, Lodder E, Beverloo HB, van Til ME, Mooy CM, Paridaens D, de Klein A, Luyten GP: **Clinical and cytogenetic analyses in uveal melanoma.** *Invest Ophthalmol Vis Sci* 2006, **47**(9):3703-3707.
89. Lorenzo D, Ochoa M, Piulats JM, Gutierrez C, Arias L, Catala J, Grau M, Penafiel J, Cobos E, Garcia-Bru P *et al*: **Prognostic Factors and Decision Tree for Long-Term Survival in Metastatic Uveal Melanoma.** *Cancer Res Treat* 2018, **50**(4):1130-1139.
90. Bellerive C, Grossniklaus HE, Singh AD: **Prognostication for Uveal Melanoma: Are Two Tests Better than One?** *Ocul Oncol Pathol* 2017, **3**(4):301-303.

91. Singh AD, Shields CL, Shields JA: **Prognostic factors in uveal melanoma.** *Melanoma Res* 2001, **11**(3):255-263.
92. Kaliki S, Shields CL, Shields JA: **Uveal melanoma: estimating prognosis.** *Indian J Ophthalmol* 2015, **63**(2):93-102.
93. Саакян СВ, Ченцова ЕВ, Андреева ТА: **Имплантирование иридохрусталиковой диафрагмы после блокэксцизий опухоли иридоцилиарной зоны.** *Офтальмохирургия* 2009(5):52-54.
94. Саакян СВ, Ченцова ЕВ, Андреева ТА: **Функциональные исходы у больных с опухолями иридоцилиарной зоны после блокэксцизий с одномоментной и отсроченной экстракцией катаракты.** *Российский офтальмологический журнал* 2010(1):23-28.
95. Бровкина АФ: **Лучевая терапия в лечении опухолей органа зрения.** *Клиническая офтальмология* 2003, **4**(1):15-19.
96. American Brachytherapy Society - Ophthalmic Oncology Task Force. Electronic address pec, Committee AO: **The American Brachytherapy Society consensus guidelines for plaque brachytherapy of uveal melanoma and retinoblastoma.** *Brachytherapy* 2014, **13**(1):1-14.
97. Саакян СВ, Амирян АГ, Вальский ВВ, Миронова ИС: **Брахитерапия увеальной меланомы передней локализации Вестник офтальмологии.** *Вестник офтальмологии* 2015, **131**(2):5-12.
98. Doyen J, Bondiau PY, Benezery K, Thariat J, Vidal M, Gerard A, Herault J, Carrie C, Hannoun-Levi JM: **[Indications and results for protontherapy in cancer treatments].** *Cancer Radiother* 2016, **20**(6-7):513-518.
99. Doyen J, Falk AT, Floquet V, Herault J, Hannoun-Levi JM: **Proton beams in cancer treatments: Clinical outcomes and dosimetric comparisons with photon therapy.** *Cancer Treat Rev* 2016, **43**:104-112.
100. Messineo D, Barile G, Morrone S, La Torre G, Turchetti P, Accetta L, Trovato Battagliola E, Agostinelli E, Pacella F: **Meta-analysis on the utility of radiotherapy for the treatment of Ocular Melanoma.** *Clin Ter* 2020, **170**(1):e89-e98.
101. Саакян СВ, Бородин ЮИ, Ширина ТВ: **Оценка эффективности лечения и выживаемости больных увеальной меланомой после лечения медицинским узким протонным пучком.** *Радиология-практика* 2012(6):49-53.
102. Вальский ВВ, Саакян СВ, Бородин ЮИ: **Осложнения после протонной лучевой терапии меланом сосудистой оболочки глаза, их лечение и профилактика.** *Российский офтальмологический журнал* 2013, **6**(3):12-15.

103. Бородин ЮИ, Вальский ВВ, Ерохин ИН, Канчели ИН, Ломанов МФ, Люлевич ВИ, Орлов ДГ, Саакян СВ, Хорошков ВС, Черных АН: **Инновационные разработки технических средств для протонной терапии внутриглазных новообразований. Часть I.** *Российский офтальмологический журнал* 2015(2):3-4.
104. Tagliaferri L, Pagliara MM, Fionda B, Scupola A, Azario L, Sammarco MG, Autorino R, Lancellotta V, Cammelli S, Caputo CG *et al*: **Personalized re-treatment strategy for uveal melanoma local recurrences after interventional radiotherapy (brachytherapy): single institution experience and systematic literature review.** *J Contemp Brachytherapy* 2019, **11**(1):54-60.
105. Lin AJ, Rao YJ, Acharya S, Schwarz J, Rao PK, Grigsby P: **Patterns of care and outcomes of proton and eye plaque brachytherapy for uveal melanoma: Review of the National Cancer Database.** *Brachytherapy* 2017, **16**(6):1225-1231.
106. Бородин ЮИ, Вальский ВВ, Ерохин ИН, Канчели ИН, Ломанов МФ, Люлевич ВИ, Орлов ДГ, Саакян СВ, Хорошков ВС, Черных АН: **Инновационные разработки технических средств для протонной терапии внутриглазных новообразований. Часть II.** *Российский офтальмологический журнал* 2015(2):11-17.
107. Reichstein D, Karan K: **Endoresection utilizing pars plana vitrectomy for benign and malignant intraocular tumors.** *Curr Opin Ophthalmol* 2019, **30**(3):151-158.
108. Стоюхина АС, Давыдов ДВ, Гришина ЕЕ: **Результаты энуклеаций как метода лечения больших увеальных меланом.** *Офтальмологические ведомости* 2010, **111**(1):16-21.
109. Горбунова ЕА, Запускалов ИВ: **Клиническая эффективность нового метода энуклеации глазного яблока.** *Современные проблемы науки и образования* 2014(5).
110. Стоюхина АС, Давыдов ДВ, Гришина ЕЕ: **Энуклеации при увеальной меланоме (анализ архивного материала).** *Вестник офтальмологии* 2010, **126**(2):30-34.
111. Панова ИЕ, Гюнтнер ЕИ, Павленко ЕС, Семенова ЛЕ: **Глава 7. Злокачественные новообразования органа зрения.** In: *Терапевтическая радиология: национальное руководство* edn. Edited by Каприн АД, Мардынский ЮС. Москва: ГЭОТАР-Медиа; 2018: 704.
112. Яровой АА, Демидов ЛВ, Горшков ИМ, Коробов ЕН, Яровая ВА: **Сравнительный анализ результатов лечения большой меланомы хориоидеи брахитерапией Ru-106 с последующей эндовитреальной хирургией и брахитерапией Ru-106 в качестве монотерапии.** *Злокачественные опухоли* 2019, **9**(3s1):46.
113. Магарамов ДА, Яровой АА, Булгакова ЕС, Костина ВА: **12-летний опыт использования органосохраняющего лечения меланомы хориоидеи на основе брахитерапии с Ru-106+Rh-106 и лазерной транспупиллярной термотерапии.** *Практическая медицина* 2012, **2**(4):114-116.



114. Саакян СВ, Амирян АГ, Вальский ВВ, Миронова ИС, Иомдина ЕН, Маркосян ГА: **Некротизация склеры после брахитерапии увеальной меланомы и методы его устранения** *Российский офтальмологический журнал* 2017(1):43-48.
115. Яровой АА, Голанов АВ, Ильялов СР, Костюченко ВВ, Горшков ИМ, Голубева ОВ: **Стереотаксическая радиохirurgия «Гамма-нож» как альтернатива энуклеации у пациентов с увеальной меланомой (первые результаты)**. *Офтальмохирургия* 2014(2):74-80.
116. Ophthalmic Oncology Task F: **Local Recurrence Significantly Increases the Risk of Metastatic Uveal Melanoma**. *Ophthalmology* 2016, **123**(1):86-91.
117. Бровкина АФ, Панова ИЕ: **Осложнения транспупиллярной термотерапии меланом хориоидеи, возможности их профилактики** *Вестник офтальмологии* 2010, **126**(3):18-21.
118. Binkley E, Triozzi PL, Rybicki L, Achberger S, Aldrich W, Singh A: **A prospective trial of adjuvant therapy for high-risk uveal melanoma: assessing 5-year survival outcomes**. *Br J Ophthalmol* 2019.
119. Mariani P, Piperno-Neumann S, Servois V, Berry MG, Dorval T, Plancher C, Couturier J, Levy-Gabriel C, Lumbroso-Le Rouic L, Desjardins L *et al*: **Surgical management of liver metastases from uveal melanoma: 16 years" experience at the Institut Curie**. *Eur J Surg Oncol* 2009, **35**(11):1192-1197.
120. Frenkel S, Nir I, Hendler K, Lotem M, Eid A, Jurim O, Pe"er J: **Long-term survival of uveal melanoma patients after surgery for liver metastases**. *Br J Ophthalmol* 2009, **93**(8):1042-1046.
121. Aoyama T, Mastrangelo MJ, Berd D, Nathan FE, Shields CL, Shields JA, Rosato EL, Rosato FE, Sato T: **Protracted survival after resection of metastatic uveal melanoma**. *Cancer* 2000, **89**(7):1561-1568.
122. Hau HM, Tautenhahn HM, Schoenberg MB, Atanasov G, Wiltberger G, Morgul MH, Uhlmann D, Seitz AT, Simon JC, Schmelzle M *et al*: **Liver resection in multimodal concepts improves survival of metastatic melanoma: a single-centre case-matched control study**. *Anticancer Res* 2014, **34**(11):6633-6639.
123. Lin S, Wan D, Chen H, Chen K, Zheng S: **Complete resection of isolated hepatic metastatic uveal melanoma with a notably long disease-free period: A case report and review of the literature**. *Oncol Lett* 2015, **10**(1):196-200.
124. Hameed AM, Ng EE, Johnston E, Hollands MJ, Richardson AJ, Pleass HC, Lam VW: **Hepatic resection for metastatic melanoma: a systematic review**. *Melanoma Res* 2014, **24**(1):1-10.
125. Aubin JM, Rekman J, Vandenbroucke-Menu F, Lapointe R, Fairfull-Smith RJ, Mimeault R, Balaa FK, Martel G: **Systematic review and meta-analysis of liver resection for metastatic melanoma**. *Br J Surg* 2013, **100**(9):1138-1147.

126. Akyuz M, Yazici P, Dural C, Yigitbas H, Okoh A, Bucak E, McNamara M, Singh A, Berber E: **Laparoscopic management of liver metastases from uveal melanoma.** *Surg Endosc* 2016, **30(6):2567-2571.**
127. Долгушин БИ, Косырев ВЮ, Виршке ЭР, Мартынков ДВ: **Возможности использования трансартериальной химиоэмболизации у пациентов с метастазами меланомы хориоидеи в печени.** *Онкологический журнал: лучевая диагностика, лучевая терапия* 2018, **1(1):45-52.**
128. Мартынков ДВ, Косырев ВЮ: **Обзор возможностей регионарного лечения метастазов меланомы хориоидеи в печени.** *Современные проблемы науки и образования* 2019, **1:34.**
129. Саакян СВ, Ширина ТВ: **Анализ метастазирования и выживаемости больных увеальной меланомой.** *Опухоли головы и шеи* 2012(2):53-56.
130. Lane AM, Kim IK, Gragoudas ES: **Survival Rates in Patients After Treatment for Metastasis From Uveal Melanoma.** *JAMA Ophthalmol* 2018, **136(9):981-986.**
131. Oken MM, Creech RH, Tormey DC, Horton J, Davis TE, McFadden ET, Carbone PP: **Toxicity and response criteria of the Eastern Cooperative Oncology Group.** *Am J Clin Oncol* 1982, **5(6):649-655.**
132. Pelster M, Gruschkus SK, Bassett R, Gombos DS, Shephard M, Posada L, Glover M, Diab A, Hwu P, Patel SP: **Phase II study of ipilimumab and nivolumab (ipi/nivo) in metastatic uveal melanoma (UM).** *Journal of Clinical Oncology* 2019, **37(15\_suppl):9522-9522.**
133. Algazi AP, Tsai KK, Shoushtari AN, Munhoz RR, Eroglu Z, Piulats JM, Ott PA, Johnson DB, Hwang J, Daud AI *et al*: **Clinical outcomes in metastatic uveal melanoma treated with PD-1 and PD-L1 antibodies.** *Cancer* 2016, **122(21):3344-3353.**
134. Karivedu V, Eldessouki I, Taftaf A, Zhu Z, Makramalla A, Karim NA: **Nivolumab and Ipilimumab in the Treatment of Metastatic Uveal Melanoma: A Single-Center Experience.** *Case Rep Oncol Med* 2019, **2019:3560640.**
135. Kottschade LA, McWilliams RR, Markovic SN, Block MS, Villasboas Bisneto J, Pham AQ, Esplin BL, Dronca RS: **The use of pembrolizumab for the treatment of metastatic uveal melanoma.** *Melanoma Res* 2016, **26(3):300-303.**
136. Namikawa K, Takahashi A, Mori T, Tsutsumida A, Suzuki S, Motoi N, Jinnai S, Kage Y, Mizuta H, Muto Y *et al*: **Nivolumab for patients with metastatic uveal melanoma previously untreated with ipilimumab: a single-institution retrospective study.** *Melanoma Res* 2020, **30(1):76-84.**
137. Rantala ES, Hernberg M, Kivela TT: **Overall survival after treatment for metastatic uveal melanoma: a systematic review and meta-analysis.** *Melanoma Res* 2019, **29(6):561-568.**

138. Rossi E, Pagliara MM, Orteschi D, Dosa T, Sammarco MG, Caputo CG, Petrone G, Rindi G, Zollino M, Blasi MA *et al*: **Pembrolizumab as first-line treatment for metastatic uveal melanoma.** *Cancer Immunol Immunother* 2019, **68**(7):1179-1185.
139. Weber JS, D'Angelo SP, Minor D, Hodi FS, Gutzmer R, Neyns B, Hoeller C, Khushalani NI, Miller WH, Jr., Lao CD *et al*: **Nivolumab versus chemotherapy in patients with advanced melanoma who progressed after anti-CTLA-4 treatment (CheckMate 037): a randomised, controlled, open-label, phase 3 trial.** *Lancet Oncol* 2015, **16**(4):375-384.
140. Larkin J, Chiarion-Sileni V, Gonzalez R, Grob JJ, Cowey CL, Lao CD, Schadendorf D, Dummer R, Smylie M, Rutkowski P *et al*: **Combined Nivolumab and Ipilimumab or Monotherapy in Untreated Melanoma.** *N Engl J Med* 2015, **373**(1):23-34.
141. Zhao X, Suryawanshi S, Hruska M, Feng Y, Wang X, Shen J, Vezina HE, McHenry MB, Waxman IM, Achanta A *et al*: **Assessment of nivolumab benefit-risk profile of a 240-mg flat dose relative to a 3-mg/kg dosing regimen in patients with advanced tumors.** *Ann Oncol* 2017, **28**(8):2002-2008.
142. Long GV, Tykodi SS, Schneider JG, Garbe C, Gravis G, Rashford M, Agrawal S, Grigoryeva E, Bello A, Roy A *et al*: **Assessment of nivolumab exposure and clinical safety of 480 mg every 4 weeks flat-dosing schedule in patients with cancer.** *Ann Oncol* 2018, **29**(11):2208-2213.
143. Robert C, Ribas A, Wolchok JD, Hodi FS, Hamid O, Kefford R, Weber JS, Joshua AM, Hwu WJ, Gangadhar TC *et al*: **Anti-programmed-death-receptor-1 treatment with pembrolizumab in ipilimumab-refractory advanced melanoma: a randomised dose-comparison cohort of a phase 1 trial.** *Lancet* 2014, **384**(9948):1109-1117.
144. Robert C, Schachter J, Long GV, Arance A, Grob JJ, Mortier L, Daud A, Carlino MS, McNeil C, Lotem M *et al*: **Pembrolizumab versus Ipilimumab in Advanced Melanoma.** *N Engl J Med* 2015, **372**(26):2521-2532.
145. Ribas A, Puzanov I, Dummer R, Schadendorf D, Hamid O, Robert C, Hodi FS, Schachter J, Pavlick AC, Lewis KD *et al*: **Pembrolizumab versus investigator-choice chemotherapy for ipilimumab-refractory melanoma (KEYNOTE-002): a randomised, controlled, phase 2 trial.** *Lancet Oncol* 2015, **16**(8):908-918.
146. Ribas A, Hamid O, Daud A, Hodi FS, Wolchok JD, Kefford R, Joshua AM, Patnaik A, Hwu WJ, Weber JS *et al*: **Association of Pembrolizumab With Tumor Response and Survival Among Patients With Advanced Melanoma.** *JAMA* 2016, **315**(15):1600-1609.
147. Freshwater T, Kondic A, Ahamadi M, Li CH, de Greef R, de Alwis D, Stone JA: **Evaluation of dosing strategy for pembrolizumab for oncology indications.** *J Immunother Cancer* 2017, **5**:43.
148. Larkin J, Chiarion-Sileni V, Gonzalez R, Rutkowski P, Grob J, Cowey CL, Lao CD, Schadendorf D, Ferrucci PF, Smylie M *et al*: **Overall Survival Results From a Phase III Trial of Nivolumab Combined With Ipilimumab in Treatment-naïve Patients With Advanced Melanoma**

**(CheckMate 067)**. In: *AACR Annual Meeting: April 1-5 2017; Walter E. Washington Convention Center, Washington, D.C., USA*; 2017.

149. Long GV, Atkinson V, Lo S, Sandhu S, Guminski AD, Brown MP, Wilmott JS, Edwards J, Gonzalez M, Scolyer RA *et al*: **Combination nivolumab and ipilimumab or nivolumab alone in melanoma brain metastases: a multicentre randomised phase 2 study**. *Lancet Oncol* 2018, **19**(5):672-681.

150. Zimmer L, Vaubel J, Mohr P, Hauschild A, Utikal J, Simon J, Garbe C, Herbst R, Enk A, Kampgen E *et al*: **Phase II DeCOG-study of ipilimumab in pretreated and treatment-naïve patients with metastatic uveal melanoma**. *PLoS One* 2015, **10**(3):e0118564.

151. Yi JH, Yi SY, Lee HR, Lee SI, Lim DH, Kim JH, Park KW, Lee J: **Dacarbazine-based chemotherapy as first-line treatment in noncutaneous metastatic melanoma: multicenter, retrospective analysis in Asia**. *Melanoma Res* 2011, **21**(3):223-227.

152. Serrone L, Zeuli M, Sega FM, Cognetti F: **Dacarbazine-based chemotherapy for metastatic melanoma: thirty-year experience overview**. *J Exp Clin Cancer Res* 2000, **19**(1):21-34.

153. Hill GJ, 2nd, Krementz ET, Hill HZ: **Dimethyl triazeno imidazole carboxamide and combination therapy for melanoma. IV. Late results after complete response to chemotherapy (Central Oncology Group protocols 7130, 7131, and 7131A)**. *Cancer* 1984, **53**(6):1299-1305.

154. Назарова ВВ: **Лечение и прогноз метастатической увеальной меланомы**. Москва: ФГБУ "НМИЦ онкологии им. Н.Н. Блохина" Минздрава России; 2019.

155. Carvajal RD, Piperno-Neumann S, Kapiteijn E, Chapman PB, Frank S, Joshua AM, Piulats JM, Wolter P, Coquyt V, Chmielowski B *et al*: **Selumetinib in Combination With Dacarbazine in Patients With Metastatic Uveal Melanoma: A Phase III, Multicenter, Randomized Trial (SUMIT)**. *J Clin Oncol* 2018, **36**(12):1232-1239.

156. Carvajal RD, Schwartz GK, Mann H, Smith I, Nathan PD: **Study design and rationale for a randomised, placebo-controlled, double-blind study to assess the efficacy of selumetinib (AZD6244; ARRY-142886) in combination with dacarbazine in patients with metastatic uveal melanoma (SUMIT)**. *BMC Cancer* 2015, **15**:467.

157. Nashan D, Muller ML, Grabbe S, Wustlich S, Enk A: **Systemic therapy of disseminated malignant melanoma: an evidence-based overview of the state-of-the-art in daily routine**. *J Eur Acad Dermatol Venereol* 2007, **21**(10):1305-1318.

158. Larkin JM, Hughes SA, Beirne DA, Patel PM, Gibbens IM, Bate SC, Thomas K, Eisen TG, Gore ME: **A phase I/II study of lomustine and temozolomide in patients with cerebral metastases from malignant melanoma**. *Br J Cancer* 2007, **96**(1):44-48.

159. Ahmann DL, Hahn RG, Bisel HF: **A comparative study of 1-(2-chloroethyl)-3-cyclohexyl-1-nitrosourea (NSC 79037) and imidazole carboxamide (NSC 45388) with vincristine (NSC 67574)**

**in the palliation of disseminated malignant melanoma.** *Cancer Res* 1972, **32**(11):2432-2434.

160. Hill GJ, 2nd, Ruess R, Berris R, Philpott GW, Parkin P: **Chemotherapy of malignant melanoma with dimethyl traizeno imidazole carboxamide (DITC) and nitrosourea derivatives (BCNU, CCNU).** *Ann Surg* 1974, **180**(2):167-174.

161. Ives NJ, Stowe RL, Lorigan P, Wheatley K: **Chemotherapy compared with biochemotherapy for the treatment of metastatic melanoma: a meta-analysis of 18 trials involving 2,621 patients.** *J Clin Oncol* 2007, **25**(34):5426-5434.

162. Atkins MB, Hsu J, Lee S, Cohen GI, Flaherty LE, Sosman JA, Sondak VK, Kirkwood JM, Eastern Cooperative Oncology G: **Phase III trial comparing concurrent biochemotherapy with cisplatin, vinblastine, dacarbazine, interleukin-2, and interferon alfa-2b with cisplatin, vinblastine, and dacarbazine alone in patients with metastatic malignant melanoma (E3695): a trial coordinated by the Eastern Cooperative Oncology Group.** *J Clin Oncol* 2008, **26**(35):5748-5754.

163. Schinzari G, Rossi E, Cassano A, Dadduzio V, Quirino M, Pagliara M, Blasi MA, Barone C: **Cisplatin, dacarbazine and vinblastine as first line chemotherapy for liver metastatic uveal melanoma in the era of immunotherapy: a single institution phase II study.** *Melanoma Res* 2017, **27**(6):591-595.

164. Hauschild A, Agarwala SS, Trefzer U, Hogg D, Robert C, Hersey P, Eggermont A, Grabbe S, Gonzalez R, Gille J *et al*: **Results of a phase III, randomized, placebo-controlled study of sorafenib in combination with carboplatin and paclitaxel as second-line treatment in patients with unresectable stage III or stage IV melanoma.** *J Clin Oncol* 2009, **27**(17):2823-2830.

165. Samoylenko I, Kharkevich G, Petenko NN, Orlova K, Sinelnikov I, Utyashev I, Vikhrova A, Markina I, Demidov L: **Paclitaxel and carboplatin chemotherapy in patients with metastatic melanoma refractory to BRAF/MEK inhibitors.** *J Clin Oncol* 2016, **34**:No 15\_suppl (May 20 Supplement), 2016: 9552.

166. Larkin J, Minor D, D'Angelo S, Neyns B, Smylie M, Miller WH, Jr., Gutzmer R, Linette G, Chmielowski B, Lao CD *et al*: **Overall Survival in Patients With Advanced Melanoma Who Received Nivolumab Versus Investigator's Choice Chemotherapy in CheckMate 037: A Randomized, Controlled, Open-Label Phase III Trial.** *J Clin Oncol* 2017:JCO2016718023.

167. Gurney H: **How to calculate the dose of chemotherapy.** *Br J Cancer* 2002, **86**(8):1297-1302.

168. de Jongh FE, Verweij J, Loos WJ, de Wit R, de Jonge MJ, Planting AS, Nooter K, Stoter G, Sparreboom A: **Body-surface area-based dosing does not increase accuracy of predicting cisplatin exposure.** *J Clin Oncol* 2001, **19**(17):3733-3739.

169. Wolchok JD, Hoos A, O'Day S, Weber JS, Hamid O, Lebbe C, Maio M, Binder M, Bohnsack O, Nichol G *et al*: **Guidelines for the evaluation of immune therapy activity in solid tumors: immune-related response criteria.** *Clin Cancer Res* 2009, **15**(23):7412-7420.

170. Eisenhauer EA, Therasse P, Bogaerts J, Schwartz LH, Sargent D, Ford R, Dancey J, Arbuck S, Gwyther S, Mooney M *et al*: **New response evaluation criteria in solid tumours: revised RECIST guideline (version 1.1)**. *Eur J Cancer* 2009, **45**(2):228-247.
171. Miller AB, Hoogstraten B, Staquet M, Winkler A: **Reporting results of cancer treatment**. *Cancer* 1981, **47**(1):207-214.
172. Вериго ЕН, Макаров ПВ: **Протезирование в комплексной медико-социальной реабилитации пациентов при офтальмопатологии**. *Медико-социальная экспертиза и реабилитация* 2016(4):182-185.
173. Иволгина ИВ: **Особенности применения различных имплантатов при формировании опорно-двигательной культуры после энуклеации**. *Вестник ТГУ* 2015, **20**(3):577-579.
174. Аветисов СЭ: **Современные аспекты коррекции рефракционных нарушений**. *Вестник офтальмологии* 2004, **120**(1):19-22.
175. Корниловский ИМ, Шишкин ММ, Купцова ОН, Карпов ВЕ: **Оценка оптических, лазерных и хирургических методов восстановления оптико-рефракционной системы глаза** *Вестник Национального медико-хирургического Центра им НИ Пирогова* 2011(2).
176. Сельский НЕ, Коротик ИО, Мухамедиев ДМ: **Отдаленные результаты использования различных фиксирующих элементов в лицевом протезировании**. 2016, **2**(34-42).
177. Вериго ЕН, Филатова ИА, Ткаченко ОН: **Возможности эктопротезирования в реабилитации пациентов с патологией орбиты**. *Вестник офтальмологии* 2017, **133**(5):64-68.
178. Гришина ЕЕ: **Анализ выживаемости больных увеальной меланомой при органосохранном и ликвидационном лечении**. *Альманах клинической медицины* 2018, **46**(1):68-65.
179. Piperno-Neumann S, Servois V, Mariani P, Plancher C, Levy-Gabriel C, Lumbroso-Le Rouic L, Couturier J, Asselain B, Desjardins L, Cassoux N: **Prospective study of surveillance testing for metastasis in 100 high-risk uveal melanoma patients**. *J Fr Ophtalmol* 2015, **38**(6):526-534.
180. Chadha V, Cauchi P, Kincaid W, Schipani W, Waterston A, Cram O, Ritchie D, Salvi S, Nathan P, Blair R: **Consensus statement on metastatic surveillance for uveal melanoma in Scotland**. In.: National Services Division (NSD), Scotland; 2019: 29.
181. Seedor RS, Eschelman DJ, Gonsalves CF, Adamo RD, Orloff MM, Amjad A, Sharpe-Mills E, Weight RM, Gradone A, Shields CL *et al*: **Liver-directed treatment for patients with uveal melanoma hepatic metastasis: A retrospective analysis of overall survival**. *Journal of Clinical Oncology* 2018, **36**(15\_suppl):9592-9592.

182. Гомболовский ВА, Лайпан АШ, Шапиев АН, Владзимирский АВ, Морозов СП (eds.): **Методические рекомендации по применению критериев ответа солидных опухолей на химиотерапевтическое лечение (RECIST 1.1). Методические рекомендации №46; 2018.**

# Приложение А1. Состав рабочей группы

## Блок по лечению интраокулярной формы меланомы и медицинской реабилитации:

1. **Амирян А.Г.**, д.м.н., ООО «Ассоциация врачей-офтальмологов»;
2. **Бородин Ю.И.**, к.м.н., ООО «Ассоциация врачей-офтальмологов»;
3. **Бровкина А.Ф.**, д.м.н., профессор, академик РАН, ООО «Ассоциация врачей-офтальмологов»;
4. **Гришина Е.Е.**, д.м.н., профессор, ООО «Ассоциация врачей-офтальмологов»;
5. **Жильцова М.Г.**, к.б.н., ООО «Ассоциация клинических цитологов России»;
6. **Мякошина Е.Б.**, к.м.н., ООО «Ассоциация врачей-офтальмологов»;
7. **Панова Е.Е.**, д.м.н., профессор, ООО «Ассоциация врачей-офтальмологов»;
8. **Пантелеева О.Г.**, д.м.н., ООО «Ассоциация врачей-офтальмологов»;
9. **Саакян С.В.**, д.м.н., профессор, руководитель группы офтальмологов, ООО «Ассоциация врачей-офтальмологов»;
10. **Хорошилова-Маслова И.П.**, д.м.н., профессор, ООО «Ассоциация врачей-офтальмологов»;
11. **Цыганков А.Ю.**, к.м.н., ООО «Ассоциация врачей-офтальмологов»;
12. **Яровой А.А.**, д.м.н., ООО «Ассоциация врачей-офтальмологов».

## Блок по диспансерному наблюдению и лечению метастатической и нерезектабельной увеальной меланомы:

1. **Демидов Л.В.**, д.м.н., профессор, заведующий онкологическим отделением хирургических методов лечения № 12 (онкодерматологии) ФГБУ «Национальный медицинский исследовательский центр онкологии им. Н.Н. Блохина» Минздрава России, председатель правления Ассоциации специалистов по проблемам меланомы.
2. **Долгушин Б.И.**, академик РАН, директор НИИ клинической и экспериментальной радиологии ФГБУ «Национальный медицинский исследовательский центр онкологии им. Н.Н. Блохина» Минздрава России, Президент национального общества интервенционных онкорadiологов.
3. **Зарецкий А.Р.**, научный сотрудник лаборатории иммуносеквенирования и геномики противоопухолевого иммунитета ФГБУН «ИБХ им. акад. М. М. Шемякина и Ю. А. Овчинникова» РАН
4. **Косырев В.Ю.**, д.м.н., доцент кафедры онкологии лечебного факультета ПМГМУ имени И.М. Сеченова
5. **Мартынков Д.В.**, научный сотрудник отделения рентгенохирургических методов диагностики и лечения научно-исследовательского института клинической и экспериментальной радиологии, хирург-онколог высшей категории.
6. **Назарова В.В.**, к.м.н., врач-онколог онкологического отделения хирургических методов лечения № 12 (онкодерматологии) ФГБУ «Национальный медицинский исследовательский центр онкологии им. Н.Н. Блохина» Минздрава России, член Ассоциации специалистов по проблемам меланомы
7. **Новик А.В.**, к.м.н., старший научный сотрудник научного отдела онкоиммунологии, ФГБУ «НМИЦ онкологии им. Н.Н. Петрова» Минздрава России, член правления Ассоциации



специалистов по проблемам меланомы

8. **Орлова К.В.**, к.м.н., старший научный сотрудник онкологического отделения хирургических методов лечения № 12 (онкодерматологии) ФГБУ «Национальный медицинский исследовательский центр онкологии им. Н.Н. Блохина» Минздрава России, член правления Ассоциации специалистов по проблемам меланомы
9. **Проценко С.А.**, д.м.н., заведующий отделением химиотерапии и инновационных технологий, ФГБУ «НМИЦ онкологии им. Н.Н. Петрова» Минздрава России, член правления Ассоциации специалистов по проблемам меланомы
10. **Самойленко И.В.**, к.м.н., старший научный сотрудник онкологического отделения хирургических методов лечения № 12 (онкодерматологии) ФГБУ «Национальный медицинский исследовательский центр онкологии им. Н.Н. Блохина» Минздрава России, член правления Ассоциации специалистов по проблемам меланомы;
11. **Утяшев И.А.**, к.м.н., научный сотрудник онкологического отделения хирургических методов лечения № 12 (онкодерматологии) ФГБУ «Национальный медицинский исследовательский центр онкологии им. Н.Н. Блохина» Минздрава России, член Ассоциации специалистов по проблемам меланомы;

#### **Блок по организации медицинской помощи:**

12. **Невольских А. А.**, д.м.н., профессор, заместитель директора по лечебной работе МРНЦ им. А.Ф. Цыба – филиала ФГБУ «НМИЦ радиологии» Минздрава России
13. **Хайлова Ж. В.**, к.м.н., главный врач клиники МРНЦ им. А.Ф. Цыба – филиала ФГБУ «НМИЦ радиологии» Минздрава России
14. **Иванов С.А.**, профессор РАН, д.м.н., директор МРНЦ им. А.Ф. Цыба – филиала ФГБУ «Национальный медицинский исследовательский центр радиологии» Минздрава России;
15. **Геворкян Т.Г.**, заместитель директора НИИ КЭР ФГБУ «Национальный медицинский исследовательский центр онкологии им. Н.Н. Блохина» Минздрава России

# Приложение А2. Методология разработки клинических рекомендаций

## Целевая аудитория данных клинических рекомендаций:

- врачи-офтальмологи
- врачи-онкологи;
- врачи-хирурги;
- врачи-радиотерапевты;
- врачи-генетики;
- врачи-патологоанатомы;
- врачи клинической лабораторной диагностики;
- студенты медицинских вузов, ординаторы и аспиранты.

**Таблица 14** Шкала оценки уровней достоверности доказательств (УДД) для методов диагностики (диагностических вмешательств)

УДД	Расшифровка
1	Систематические обзоры исследований с контролем референсным методом или систематический обзор рандомизированных клинических исследований с применением мета-анализа
2	Отдельные исследования с контролем референсным методом или отдельные рандомизированные клинические исследования и систематические обзоры исследований любого дизайна, за исключением рандомизированных клинических исследований, с применением мета-анализа
3	Исследования без последовательного контроля референсным методом или исследования с референсным методом, не являющимся независимым от исследуемого метода или нерандомизированные сравнительные исследования, в том числе когортные исследования
4	Несравнительные исследования, описание клинического случая
5	Имеется лишь обоснование механизма действия или мнение экспертов

**Таблица 15.** Шкала оценки уровней достоверности доказательств (УДД) для методов профилактики, лечения и реабилитации (профилактических, лечебных, реабилитационных вмешательств)

УДД	Расшифровка
1	Систематический обзор РКИ с применением мета-анализа
2	Отдельные РКИ и систематические обзоры исследований любого дизайна, за исключением РКИ, с применением мета-анализа
3	Нерандомизированные сравнительные исследования, в т.ч. когортные исследования
4	Несравнительные исследования, описание клинического случая или серии случаев, исследования «случай-контроль»
5	Имеется лишь обоснование механизма действия вмешательства (доклинические исследования) или мнение экспертов

**Таблица 16.** Шкала оценки уровней убедительности рекомендаций (УУР) для методов профилактики, диагностики, лечения и реабилитации (профилактических, диагностических, лечебных, реабилитационных вмешательств)

УУР	Расшифровка
-----	-------------

А	Сильная рекомендация (все рассматриваемые критерии эффективности (исходы) являются важными, все исследования имеют высокое или удовлетворительное методологическое качество, их выводы по интересующим исходам являются согласованными)
В	Условная рекомендация (не все рассматриваемые критерии эффективности (исходы) являются важными, не все исследования имеют высокое или удовлетворительное методологическое качество и/или их выводы по интересующим исходам не являются согласованными)
С	Слабая рекомендация (отсутствие доказательств надлежащего качества (все рассматриваемые критерии эффективности (исходы) являются неважными, все исследования имеют низкое методологическое качество и их выводы по интересующим исходам не являются согласованными)

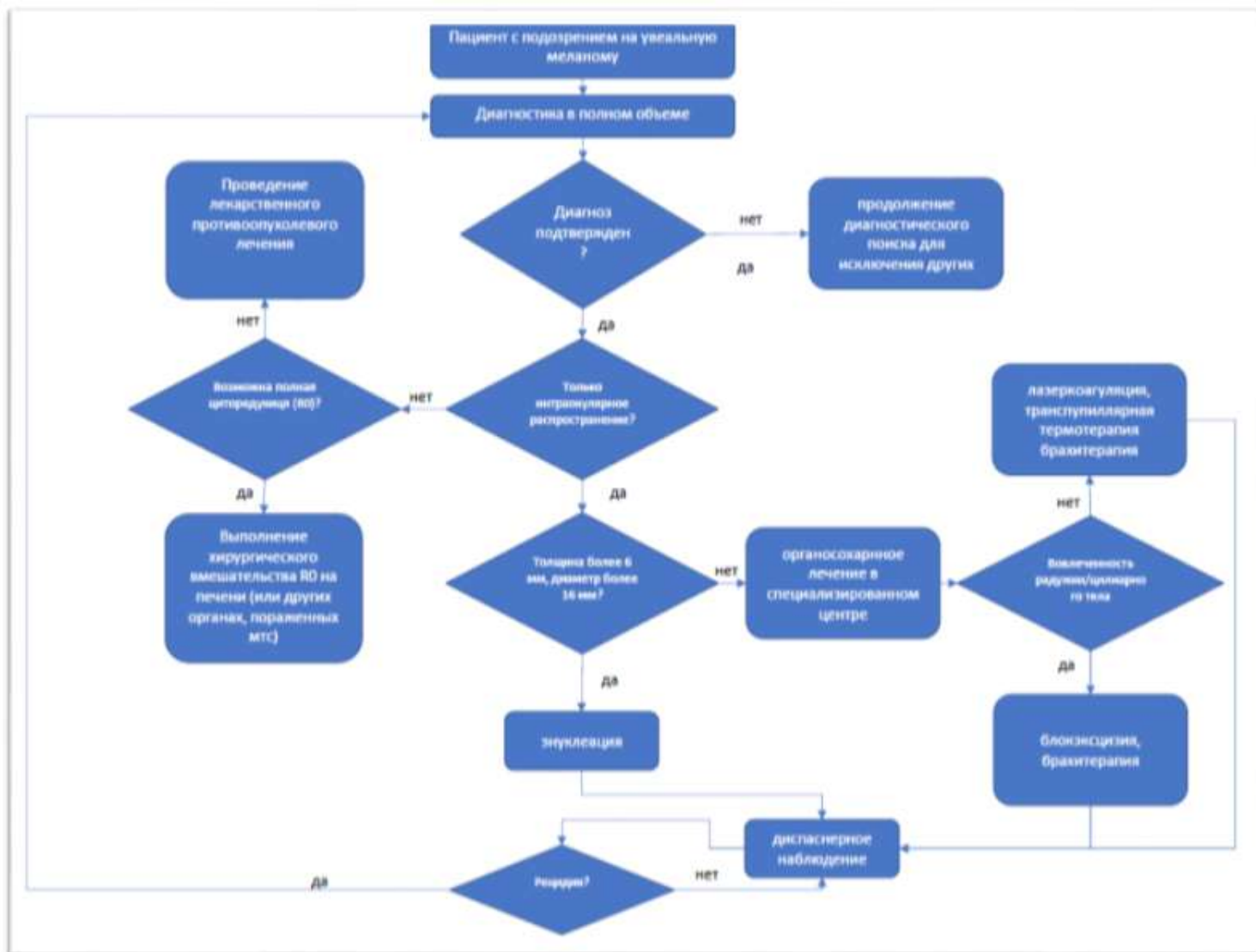
### **Порядок обновления клинических рекомендаций.**

Механизм обновления клинических рекомендаций предусматривает их систематическую актуализацию – не реже чем один раз в три года, а также при появлении новых данных с позиции доказательной медицины по вопросам диагностики, лечения, профилактики и реабилитации конкретных заболеваний, наличии обоснованных дополнений/замечаний к ранее утверждённым КР, но не чаще 1 раза в 6 месяцев.

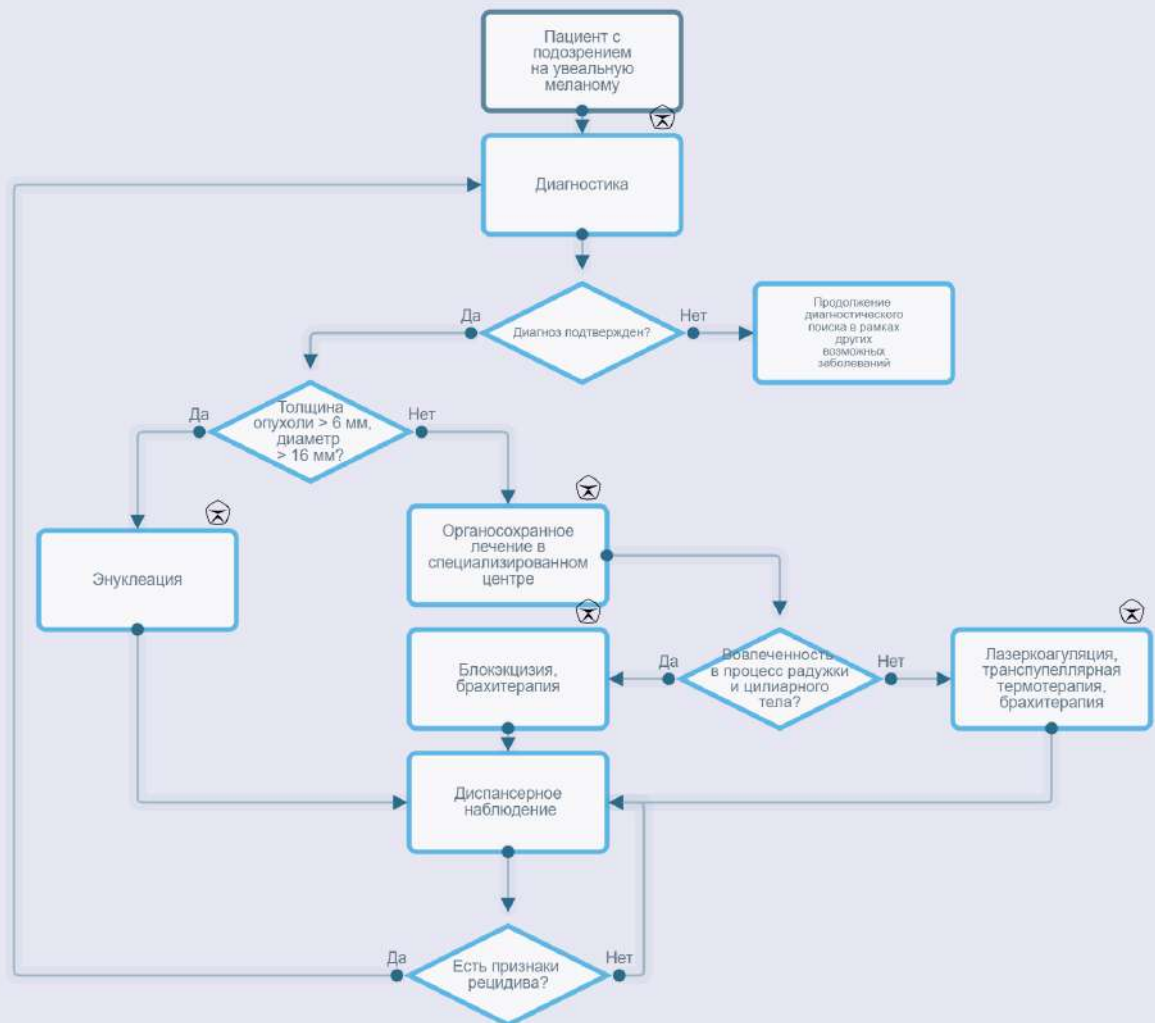
# Приложение А3. Связанные документы

Актуальные инструкции к лекарственным препаратам, упоминаемым в данной клинической рекомендации, можно найти на сайте [grls.rosminzdrav.ru](http://grls.rosminzdrav.ru)

# Приложение Б. Алгоритмы ведения пациента



Увеальная меланома: локальная форма



# Приложение В. Информация для пациентов

## Рекомендации после проведения локального лечения УМ.

- Необходимо пожизненное наблюдение врача-офтальмолога и онколога. Взаимодействие пациента с лечащим врачом является важной составляющей помощи в процессе лечения.
- После проведения органосохраняющего лечения УМ исключена физическая нагрузка (занятия спортом, подъем тяжести более 5 кг) в течение первых 6 месяцев после операции.
- После любого лечения УМ - пожизненное исключение инсоляции, тепловых процедур, парилки, сауны, массажа и физиотерапии верхней части туловища.
- Пациент должен быть обучен самоконтролю зрительных функций (при сохранении зрения после лечения) и уметь оценить снижения зрения.
- При появлении отека век, покраснения глаза, снижении зрения, появлении болей в глазу незамедлительно обратиться к врачу-офтальмологу.

## Рекомендуется при осложнениях ХТ – связаться с лечащим врачом.

### 1. При повышении температуры тела до 38 °С и выше:

- начать прием антибиотиков: по назначению лечащего врача.

### 2. При стоматите:

- диета – механическое, термическое щажение;
- частое полоскание рта (каждый час) – ромашка, кора дуба, шалфей, смазывать рот облепиховым (персиковым) маслом;
- обрабатывать полость рта по рекомендации врача-онколога (специалиста по химиотерапии).

### 3. При диарее:

- диета – исключить жирное, острое, копченое, сладкое, молочное, клетчатку. Можно нежирное мясо, мучное, кисломолочное, рисовый отвар. Обильное питье;
- принимать препараты по назначению врача-онколога (специалиста по химиотерапии).

### 4. При тошноте:

- принимать препараты по назначению врача-онколога (специалиста по химиотерапии).

## Информация для пациента, получающего терапию моноклональными антителами – анти-CTLA4 и/или PD1/PD-L1

Своевременное взаимодействие с Вашим лечащим врачом и медицинской сестрой по поводу состояния Вашего здоровья является важной составляющей помощи в процессе лечения.

Очень важно, чтобы любые симптомы (побочные явления), связанные с лечением МКА анти-CTLA4 и/или PD1, были выявлены и пролечены в самом начале их проявлений, что поможет предотвратить их переход в более тяжелые степени.

Блокаторы CTLA4 и/или PD1 разработаны, чтобы помочь иммунной системе Вашего организма бороться с опухолевым процессом. Наиболее частые побочные эффекты, с которыми Вы можете столкнуться в процессе лечения, являются результатом высокой активности иммунной системы. Такие побочные эффекты называются связанными с иммунной системой и отличаются от побочных эффектов, которые Вы можете наблюдать при других видах лечения злокачественных опухолей (ХТ, ЛТ).

Побочные явления, которые могут у Вас появиться, обычно возникают в первые 12 нед лечения, однако могут проявиться и позже.

Очень важно, чтобы Вы информировали Вашего лечащего врача о любых симптомах, которые у Вас появились во время лечения блокаторами CTLA4 и/или PD1. Распознавание побочных эффектов на ранних стадиях дает возможность Вашему лечащему врачу сразу же начать соответствующую терапию и предотвратить их переход в более тяжелые степени.

**Если у Вас после лечения или на фоне терапии МКА анти-CTLA4 и/или PD1 возникли симптомы из указанных ниже, пожалуйста, сообщите об этом Вашему лечащему врачу незамедлительно.**

**Таблица 15.** Возможные побочные явления после или на фоне терапии МКА анти-CTLA4 и/или PD1

Побочное локализация	явление/	Описание явления
Диарея		<ul style="list-style-type: none"> <li>• Увеличение актов дефекации до 2 раз в день и более или любая диарея в ночное время</li> <li>• Любой стул со слизью и кровью</li> </ul>
Боль в животе		<ul style="list-style-type: none"> <li>• Боль в животе или чувство озноба, а также боль, требующая медицинского вмешательства</li> </ul>
Глаза		<ul style="list-style-type: none"> <li>• Красные болезненные глаза или желтоватая окраска белков глаз</li> <li>• Затуманенный взгляд, воспаление или припухлость глаз</li> </ul>
Кожа		<ul style="list-style-type: none"> <li>• Желтая окраска или покраснение кожи</li> <li>• Зудящая сыпь</li> <li>• Чувствительность на солнце</li> </ul>
Дыхание		<ul style="list-style-type: none"> <li>• Вновь возникший кашель или одышка</li> </ul>
Общее		<ul style="list-style-type: none"> <li>• Усталость или сонливость</li> <li>• Затрудненная концентрация внимания или спутанность</li> <li>• Головная боль, боль в теле или в месте опухоли</li> <li>• Лихорадка (до 38 °С)</li> <li>• Внезапное уменьшение или увеличение массы тела</li> <li>• Вновь появившаяся эректильная дисфункция или потеря интереса к интимной жизни</li> </ul>

Пожалуйста, уделите особое внимание любым изменениям в актах дефекации. Записывайте количество актов каждый день. Если у Вас диарея, попробуйте ее описать, используя один из ниже приведенных терминов, и определите уровень срочности в Вашем конкретном случае:

- неплотный;
- водянистый;
- болезненный;



- кровянистый;

- слизистый.

Диарея не всегда может проявляться в виде жидкого стула. Увеличение числа актов дефекации в день даже в виде твердого стула потенциально может указывать на проблему.

Важно! Побочные эффекты могут возникнуть от 1 нед до нескольких месяцев от начала лечения. Если у Вас возник любой из этих симптомов, скажите об этом Вашему лечащему врачу или медицинской сестре незамедлительно.

# Приложение Г.

## Приложение Г1. Шкала оценки общего состояния пациента ВОЗ/ECOG

Название на русском: Шкала оценки общего состояния пациента ВОЗ/ECOG

Оригинальное название: The ECOG Scale of Performance Status

Источник: Oken M.M. et al. Toxicity and response criteria of the Eastern Cooperative Oncology Group // Am. J. Clin. Oncol. 1982. Vol. 5, № 6. P. 649–65

Тип: шкала оценки

Назначение: клиническая оценка общего состояния пациента

Содержание и интерпретация:

Статус (баллы)	Описание общего состояния пациента
0	Пациент полностью активен, способен выполнять все, как и до заболевания
1	Пациент не способен выполнять тяжелую, но может выполнять легкую или сидячую работу (например, легкую домашнюю или канцелярскую работу)
2	Пациент лечится амбулаторно, способен к самообслуживанию, но не может выполнять работу. Более 50% времени проводит активно – в вертикальном положении.
3	Пациент способен лишь к ограниченному самообслуживанию, проводит в кресле или постели более 50% времени бодрствования
4	Инвалид, совершенно не способен к самообслуживанию, прикован к креслу или постели
5	Смерть

## Приложение Г2. Критерии оценки ответа опухоли на лечение (RECIST 1.1)

Название на русском языке: Критерии оценки ответа опухоли на химиотерапевтическое лечение (RECIST 1.1)

Оригинальное название (если есть): Response evaluation criteria in solid tumors 1.1

*Источник (официальный сайт разработчиков, публикация с валидацией):*

**Оригинальная публикация:** Eisenhauer EA, Therasse P, Bogaerts J, Schwartz LH, Sargent D, Ford R, Dancey J, Arbuck S, Gwyther S, Mooney M et al: New response evaluation criteria in solid tumours: revised RECIST guideline (version 1.1). Eur J Cancer 2009, 45(2):228-247

Тип: шкала оценки

Назначение: оценка ответа на химиотерапевтическое лечение

Содержание, ключ и шаблон на русском языке представлены в методических рекомендациях № 46 ГБУЗ «Научно-практический центр медицинской радиологии» департамента здравоохранения города Москвы и доступны на веб-сайте [http://medradiology.moscow/d/1364488/d/no46\\_2018\\_recist\\_11.pdf](http://medradiology.moscow/d/1364488/d/no46_2018_recist_11.pdf) [182]. Данный документ является собственностью Департамента здравоохранения города Москвы, не подлежит тиражированию и распространению без соответствующего разрешения.